

Prikaz bolesnika

Endodontski tretman mandibularnog očnjaka sa dva kanala

**Dajana Nogo-Živanović¹,
Dragan Ivanović¹,
Tanja Ivanović¹,
Marina Radanović¹,
Biljana Vasiljević²,
Miljan Ćorić¹,
Ivana Simić¹**

¹Univerzitet u Istočnom Sarajevu,
Medicinski fakultet, Foča, Republika
Srpska, Bosna i Hercegovina

²Dom zdravlja Doboj, Doboj, Republika
Srpska, Bosna i Hercegovina

Primljen – Received: 30/10/2020
Prihvaćen – Accepted: 09/12/2020

Adresa autora:
Doc. dr Dajana Nogo-Živanović
Petra Bojovića b.b; 73 300 Foča
e-mail: dajana.nogo@gmail.com

Copyright: ©2020 Dajana Nogo Živanović et al. This is an Open Access article distributed under the terms of the Creative Commons Attribution 4.0 International (CC BY 4.0) license.

Kratak sadržaj

Uvod. Uspešnost endodontskog tretmana zavisi od znanja i sposobnosti kliničara da prepozna i dijagnostikuje prisustvo anatomskih i morfoloških varijacija korenskog i kanalnog sistema. U većini slučajeva mandibularni očnjaci poseduju jedan koren i jedan korenski kanal. Bez obzira na malu učestalost mandibularnih očnjaka sa jednim korenom i dva korenska kanala, ne treba zanemariti ovu varijaciju, jer prisustvo drugog kanala može dovesti do poteškoća u endodontskom tretmanu. Ovaj rad predstavlja prikaz slučaja mandibularnog očnjaka sa dva korenska kanala.

Prikaz bolesnika. Kod pedesetčetvorogodišnjeg pacijenta bol je bila prisutna u donjem desnom očnjaku. Kliničkim i radiografskim ispitivanjem otkriveno je prisustvo kompozitnog ispuna i karijesa sa periapikalnim rasvetljenjem i osetljivošću na perkusiju u mandibularnom očnjaku sa desne strane. Pažljivom analizom dijagnostičkog radiograma uočeno je prisustvo dva korenska kanala. Postavljena je dijagnoza akutnog apikalnog parodontitisa i sprovedena je endodontska terapija korenskih kanala po standardnim protokolima.

Zaključak. Iako je prevalenca mandibularnih očnjaka sa dva kanala niska, kliničar bi uvek trebalo da ima na umu varijacije u broju kanala kako bi pravilno postupio u toku terapije takvih slučajeva.

Ključne reči: endodontska terapija, morfologija kanala, mandibularni očnjak

Uvod

Zbog kompleksnosti građe kanalnog sistema, adekvatno prepoznavanje postojanja anatomo-morfoloških varijacija ključni je faktor od koga zavisi ishod endodontskog tretmana [1]. Najčešći uzrok neuspeha endodontskog tretmana je neotkrivanje i nemogućnost adekvatne hemomehaničke obrade i opturacije celokupnog kanalnog sistema [2, 3, 4].

Mandibularni očnjaci u najvećem broju slučajeva (87%) poseduju jedan koren i jedan centralno postavljen korenski kanal. U 10% slučajeva postoje dva kanala koja se međusobno spajaju u predelu apeksa korena zuba, a u 3% postoje dva odvojena kanala korena [5]. Istraživanje Sikri i Kumara [6] na mandibularnim očnjacima ukazalo je na postojanje brojnih anatomskih varijacija njihovog kanalnog sistema. Na osnovu Vertucci klasifikacije kanalnog sistema pronašli su da je zastupljenost

Tip I (70%), Tip II (4-12%), Tip III (4-6%), Tip IV (4-10%) i Tip V (2%) morfološke konfiguracije kanalnog sistema. U istraživanju morfoloških karakteristika korenskih kanala prednjih mandibularnih zuba u srpskoj populaciji, Popović i saradnici [7] su našli da je učestalost donjih očnjaka sa dva korena 5,8%, a očnjaka sa dva korenska kanala 7,1%. U srpskoj populaciji najčešće je zastupljena morfološka konfiguracija Tip I (92,9%) sa jednim korenom i jednim korenskim kanalom, Tip II i III u 0,6% slučajeva i Tip V u 5,8% [7].

Standardne metode prepoznavanja interne morfologije zuba podrazumevaju upotrebu retroalveolarnih radiograma. Jedan od glavnih nedostataka ove tehnike je dvodimenzionalni prikaz trodimenzionalnog objekta i superponiranje sa susednim anatomskim strukturama, što može dati lažnu predstavu o unutrašnjoj morfologiji zuba [8]. U svakodnevnoj kliničkoj praksi pored retroalveolarnih radiograma, upotreba lupa sa uvećanjem, kao i operativnog mikroskopa mogu značajno pomoći u otkrivanju postojanja anatomske morfološke varijacije kanalnog sistema [9]. U poslednje vreme, za procenu anatomske morfološke karakteristika korenskog i kanalnog sistema koristi se i CBCT (Cone Beam Computer Tomography, CBCT) koji daje jasan prikaz objekta radiografsanja u tri ravni bez superponiranja sa susednim anatomskim strukturama [10].

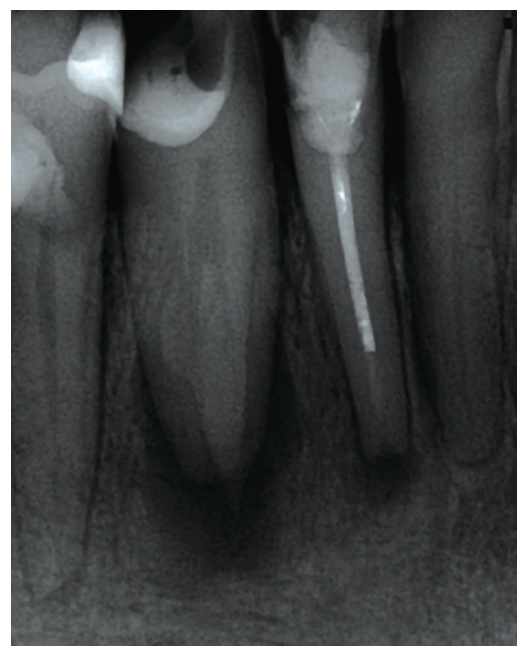
Cilj rada je da se prikaže postojanje retke morfološke varijacije mandibularnog očnjaka i njegov endodontski tretman.

Prikaz bolesnika

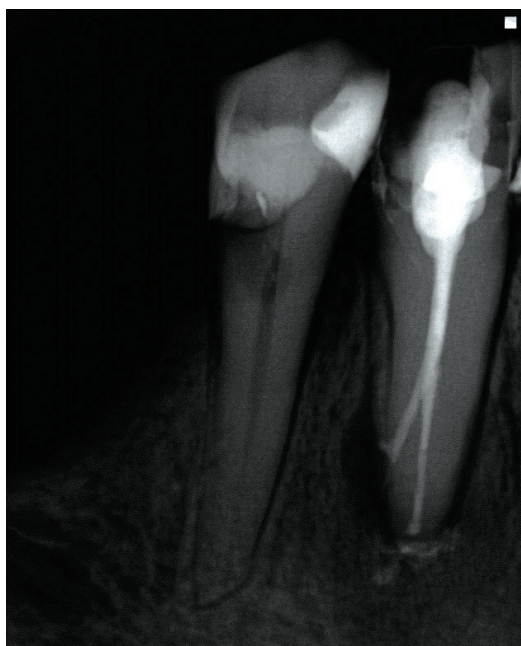Pacijent starosti 54 godine primljen je na odeljenje za Bolesti zuba i endodonciju Medicinskog fakulteta u Foči radi postojanja bola u predelu mandibularnog očnjaka sa desne strane (#43). U anamnestičkim podacima pacijent navodi postojanje jakog, konstantnog i pulsirajućeg bola, koji se pojačava na tople nadražaje u trajanju od tri dana. Kliničkim i radiografskim ispitivanjem uočeno je prisustvo kompozitnog ispuna sa sekundarnim karijesom, velikog rasvetljenja u projekciji vrha korena, kao i postojanje jednog korena sa senkama dva korenska kanala (Slika 1). Nakon sprovođenja termo, elektro i testa na perkusiju postavljena je dijagnoza akutnog api-

kalnog parodontitisa.

Posle obezbeđivanja suvog polja rada, operativno područje uključujući i krunicu zuba dezinfikovano je 2% rastvorom hlorheksidina, uklonjen je kompozitni ispun i karijes, i formiran pristupni kavitet ekstenziran u buko-lingvalnom pravcu. Ispitivanjem inicijalne prohodnosti kanala K turpijama veličine #8 i #10 (Dentsply Maillefer, Ballaigues, Švajcarska) uočeno je udvajanje korenskog kanala u predelu srednje trećine korena u bukalnom i lingvalnom pravcu i postojanje gnojne kolekcije u pristupnom kavitetu. Nakon transkanalne drenaže gnojne kolekcije, određena je radna dužina kanalne preparacije pomoću apeks lokatora (Raypex 5, VDW, Minhen, Nemačka). Biomehanička obrada obavljena je ručnim K turpijama (Dentsply Maillefer, Ballaigues, Švajcarska) krunicno-apeksnom tehnikom do veličine #35 u apikalnom delu, uz upotrebu 1% rastvora natrijum hipohlorita (NaOCl) (Semikem, Sarajevo, BiH) i 17% rastvora EDTA (Pulpdent EDTA Solution; Pulpdent, Watertown, MA). Posle celokupne hemomehaničke obrade kanali su posušeni sterilnim papirnim poenima (Dentsply Maillefer, Ballaigues, Švajcarska) i aplikovan je interseanski medikament (Calxyl-blue, OCO Products GMBH, Dirnstein, Nemačka) u trajanju od tri sedmice. S obzirom da je i nakon perioda od tri sedmice postojala blaga osetljivost zuba na



Slika 1. Dijagnostički radiogram zuba 43



Slika 2. Definitivna opturacija zuba 43 sa dva korenska kanala

vertikalnu perkusiju, ponovljena je interseansna medikacija u trajanju od dve nedelje. Nakon tog perioda zub je bio bez simptoma i kanali su opturirani gutaperka poeinima i silerom (Syntex, Ceramed, Poljska) (Slika 2).

Diskusija

Osnovni cilj endodontskog tretmana je uklanjanje preostalog pulpnog tkiva, bakterija i njihovih nus proizvoda iz kanalnog sistema zuba. Pravilna dijagnoza oboljenja pulpe i periapikalnih tkiva, kao i identifikacija ukupnog broja korenova, korenskih kanala i postojanja anatomo-morfoloških varijacija kanalnog sistema važni su faktori koji utiču na ishod endodontske terapije [1]. Najčešći uzrok neuspeha endodontske terapije su neotkriveni dodatni korenski kanali koji nisu dezinfikovani i adekvatno obrađeni [11]. Pažljiva analiza preoperativnog radiograma izuzetno je važna za pravilnu dijagnozu i identifikaciju anatomskih varijacija korena i korenskih kanala. Iako retroalveolarni radiogram prikazuje samo dvodimenzionalnu sliku, radiografisanje zuba iz različitih uglova može olakšati njihovo prepoznavanje [12]. Takođe, pravilno formiranje

pristupnog kaviteta, kao i položaj otvora korenskih kanala na dnu cavuma dentis mogu pomoći u otkrivanju dodatnih korenskih kanala [11]. Ukoliko postoje dva kanala u mandibularnim očnjacima u 43% slučajeva njihovi orificijumi su lokalizovani na podu kruničnog dela pulpne komore ili u koronarnoj trećini korenskog dela pulpne komore [1]. U našem slučaju smo identifikovali postojanje očnjaka sa jednim korenom i dva korenska kanala koja se odvajaju u srednjoj trećini korena od kojih svaki završava sa odvojenim apikalnim foramenom.

Bakianian i saradnici [13] su u svom istraživanju otkrili prisustvo dva korenska kanala u 12% slučajeva, dok su Pineda i Kutter [14] uočili prisustvo dva kanala u 18,5% slučajeva. U istraživanju Popović i saradnika, CBCT radiografisanje je pokazalo da je zastupljenost mandibularnih očnjaka sa dva korenska kanala u srpskoj populaciji iznosila 7,1%, pri čemu je ova anatomo-morfološka varijacija zastupljenija kod osoba ženskog pola [7].

Endodontska terapija mandibularnih očnjaka sa jednim korenom i korenskim kanalom obično nije praćena poteškoćama u toku njihove instrumentacije. Mandibularni očnjaci sa dva korena ili dva korenska kanala obično su teški za instrumentaciju i dezinfekciju. Zbog izraženog lingvalnog nagiba krunice zuba u odnosu na uzdužnu osovinu kanala, kako bi se omogućio pravolinijski pristup kanalnim instrumentima, najčešće je potrebno pristupni kavitet ekstenzirati u bukalnom pravcu. U slučaju postojanja dodatnih korenskih kanala ekstenzija pristupnog kaviteta vrši se i u lingvalnom pravcu radi lokalizacije njihovih orificijuma koji su postavljeni u buko-lingvalnom pravcu.

Radiografisanje korenova iz različitih projekcija može biti korisno u identifikaciji dodatnih korenskih kanala [15]. Veoma važnu ulogu u identifikaciji postojanja dodatnih kanala moći će pružiti i CBCT, u poređenju sa uobičajenim retroalveolarnim radiogramima [16]. Takođe, upotreba operativnog mikroskopa u endodontskoj terapiji povećava procenat pronalaska dodatnih kanala u 93% slučajeva [9].

Zaključak

Bez obzira na ređu pojavu varijacija u broju korenova i korenskih kanala kod mandibularnih očnjaka, pre početka endodontske terapije tre-

balo bi uvek imati na umu mogućnost postojanja dodatnih kanala ili korenova, kako bi se oni obradili, dezinfikovali i opturirali i na taj način sproveo adekvatan endodontski tretman.

Izvor finansiranja. Autori nisu dobili sredstva namijenjena ovom istraživanju.

Etičko odobrenje. Etički odbor Medicinskog fakulteta u Foči odobrio je studiju, a ispitanik je dao svoju saglasnost za učešće u studiji. Istraživanje je sprovedeno u skladu sa Helsinškom deklaracijom.

Sukob interesa. Autori izjavljuju da nemaju sukob interesa.

Funding source. The authors received no specific funding for this work.

Ethical approval. The Ethics Committee of the Faculty of Medicine in Foča approved the study and informed consent was obtained from individual respondent. The research was conducted according to the Declaration of Helsinki.

Conflict of interest. The authors declare no conflict of interest.

Literatura:

1. Bharadwaj A, Bharadwaj A. Mandibular canines with two roots and two canals. *Int J Dent Clin* 2011;3:77-8.
2. Moogi PP, Hegde RS, Prashanth BR, Kumar GV, Bivadar N. Endodontic treatment of mandibular canine with two roots and two canals. *J Contemp Dent Pract* 2012;13:902-4.
3. Mithunjith K, Borthakur BJ. Endodontic management of two rooted mandibular canine. *E-J Dentistry* 2013;3:339-42.
4. Tabassum S, Khan FR. Failure of endodontic treatment: The usual suspects. *Eur J Dent* 2016;10:144-47.
5. Green D. Double canals in single roots. *Oral Surg Oral Med Oral Pathol* 1973;35:689-96.
6. Sikri V, Kumar V. Permanent human canines: Configuration and deviations of root canals: An in-vitro study. *J Conserv Dent* 2003;6:151-52.
7. Popovic M, Papić M, Zivanovic S, et al. Cone-beam computed tomography study of the root canal morphology of mandibular anterior teeth in Serbian population. *Serbian J Exp Clin Res* 2018;19:27-34.
8. Yu X, Guo B, Li KZ, et al. Cone-beam computed tomography study of root and canal morphology of mandibular premolars in a western Chinese population. *BMC Med Imag* 2012;12:18.
9. Buhrlay LJ, Barrows MJ, BeGole MA, Wenckus CS. Effect of magnification on locating the MB2 canal in maxillary molars. *J Endod* 2002;28:324-27.
10. Cotton TP, Geisler TM, Holden DT, Schwartz SA, Schindler WG. Endodontic applications of cone-beam volumetric tomography. *J Endod* 2007;33:1121-32.
11. Haapsalo M, Udanes T, Endal U. Persistent, recurrent, and acquired infection of the root canal system post treatment. *Endod Top* 2003;6(1):29-56.
12. Walton RE. Endodontic radiographic techniques. *Dent Radiogr Photogr* 1973;46:51-9.
13. Bakianian Vaziri P, Kasraee S, Abdolsamadi HR, et al. Root canal configuration of one-rooted mandibular canine in an Iranian population, an in vitro study. *J Dent Res Dent Clin Dent Prospects* 2008;2:28-32.
14. Pineda F, Kuttler Y. Mesiodistal and buccolingual roentgenographic investigation of 7,275 root canals. *Oral Surg Oral Med Oral Pathol* 1972;33:101-10.
15. Gaikwad A. Endodontic treatment of mandibular canine with two canals-A case report. *Int J Dental Clin* 2011;3:118-9.
16. Abraham D, Bahuguna N, Manan R. Use of CBCT in the successful management of endodontic cases. *J Clin Imaging Sci* 2012;2:50.

Endodontic treatment of mandibular canine with two canals

Dajana Nogo-Živanović¹, Dragan Ivanović¹, Tanja Ivanović¹,
Marina Radanović¹, Biljana Vasiljević², Miljan Ćorić¹, Ivana Simić¹

¹University of East Sarajevo, Faculty of Medicine, Foca, The Republic of Srpska, Bosnia and Herzegovina

²Community Health Center Doboj, Doboj, The Republic of Srpska, Bosnia and Herzegovina

Introduction. Success in endodontic treatment depends upon the clinician's knowledge and ability to recognize and diagnose the presence of anatomical and morphological variations of the root and canal system. Mandibular canines are usually recognized as having one root and one root canal. In spite of the low incidence of mandibular canines with one root and two canals, their appearance should not be neglected due to the fact that the presence of a second canal in these teeth leads to difficulties in endodontic treatment. The aim of this case report is to describe mandibular canine with two root canals.

Case presentation. 45-year-old patient presented for medical care due to the pain in a lower right canine. Clinical and radiographic examination revealed composite filling and caries with periapical radiolucent area and sensitivity to percussion in the mandibular right canine. By careful evaluation of the diagnostic radiology, it was observed that the mandibular canine had two canals. The patient was diagnosed with acute apical periodontitis and root canal therapy was given following the standard protocols.

Conclusion. Although the prevalence of two canals in mandibular canine is low, the clinician should always be mindful of variations in the number of canals for appropriate therapeutic management.

Keywords: endodontic therapy, canal morphology, mandibular canine