

Originalni rad

Prognostički značaj ektramuralne venske invazije u kolorektalnom karcinomu

Mirjana Ćuk¹, Slavica Knežević Ušaj², Ištvan Klem³, Radoslav Gajanin⁴, Danijela Batinić - Škipina¹, Radmil Marić¹, Sanja Đorđević - Marić¹, Nenad Lalović¹, Nikolina Dukić - Vladičić¹

¹Klinike i bolničke službe u Foči, Klinički centar Istočno Sarajevo, Republika Srpska, Bosna i Hercegovina

²Institut za onkologiju Vojvodine, Sremska Kamenica

³Institut za plućne bolesti, Sremska Kamenica, Srbija

⁴Klinički centar Banja Luka, Republika Srpska, Bosna i Hercegovina

Kratak sadržaj

Uvod. Ekstramuralna venska invazija (EMVI) je važan prediktorni faktor prognoze pacijenata sa kolorektalnim karcinomom i direktno je povezana sa razvojem recidiva bolesti, posebno pojavljivanja udaljenih metastaza.

Metode. Studijom je obuhvaćeno 90 pacijenata sa kolorektalnim karcinomom. Reprezentativni uzorci tumorskog tkiva, dobijeni hirurškom resekcijom, su fiksirani u 4% formalinu i uklopljeni u parafinske blokove. Semiserijski rezovi debljine 4 µm su bojeni hematoksilin - eozin (HE) metodom i Van Gieson metodom.

Rezultati. Od analiziranih 90 pacijenata, 21 (23,33%) je bilo sa EMVI, a 69 (76,67%) pacijenata bez EMVI na histološkim preparatima bojenim HE metodom. Na preparatima bojenim Van Gieson metodom nađena je EMVI kod još 7 tumora, senzitivnost ove metode bolja je za 25% (7/28). Kod pacijenata koji su bili u stadijumu bolesti A i B1 prema Astler-Collerovoj klasifikaciji nije nađena EMVI, a od 77 pacijenata koji su bili u B2, C1 i C2 stadijumu nađena je EMVI kod 28(36,36%) pacijenata, $p \leq 0,01$. EMVI je nađena kod 18/77 (23,38%) pacijenata koji su imali tumor niskog histološkog gradusa i kod 10/13 (76,92%) pacijenata koji su imali tumor visokog histološkog gradusa, $p \leq 0,01$. Kod pacijenata sa neuralnom invazijom nađena je EMVI kod 18/22 (81,82%), a kod pacijenata bez neuralne invazije kod 10/68 (14,71%), $p \leq 0,01$. Kod pacijenata sa slabim intezitetom peritumorske limfocitne reakcije nađena je EMVI kod 20/41 (48,78%), a sa umjerenim i izraženim stepenom kod 8/49 (16,33%), $p \leq 0,01$.

Zaključak. EMVI je važan indikator u individualizaciji postoperativne adjuvantne terapije kod pacijenata sa kolorektalnim karcinomom. Specijalni histohemijski metod bojenja elastičnih vlakana treba primjenjivati u svakodnevnoj praksi kada se na HE bojenim preparatima ne nađe EMVI kod pacijenata sa CRC.

Ključne riječi: kolorektalni karcinom, ekstramuralna venska invazija, bojenje elastičnih vlakana.

Adresa autora:

Dr Mirjana Ćuk,

Klinike i bolničke službe u Foči

Klinički centar Istočno Sarajevo

065/ 983 674

akicuk@yahoo.com

Uvod

Prema podacima iz literature, kolorektalni karcinom je treći po učestalosti obolijevanja od malignih bolesti u svijetu i drugi po učestalosti uzrok smrti oboljelih od malignih bolesti u humanoj populaciji [1]. Kvalitetna i pažljiva obrada hirurškog resekata i potpun patohistološki izvještaj su ključni parametri za korektno određivanje stadijuma bolesti. Stadijum bolesti pacijenata sa kolorektalnim karcinomom predstavlja glavni prediktorni parametar i ključni faktor u određivanju postoperativne adjuvantne terapije. Revizija WHO klasifikacije 2003. godine, u parametre stadijuma bolesti pacijenata sa kolorektalnim karcinomom, uvodi pored standardnih (lokalna proširenost tumora-*pT*, metastaze u regionalnim limfnim čvorovima- *pN*, udaljene metastaze- *pM*) i ekstramuralnu vensku invaziju- *pV*, kao parametar nepovoljne prognoze i bitan faktor u određivanju postoperativne adjuvantne terapije [2].

Tumorske ćelije u venskoj drenaži primarnog tumora su prediktorni pokazatelj hematogene diseminacije tumora kod pacijenata sa kolorektalnim karcinomom [3-8]. Incidenca venske invazije pozitivno korelira sa stadijumom i histološkim gradusom tumora, i prema raznim autorima incidenca ekstramuralne venske invazije varira od 10% do 89,5% [9-13]. Ovako velike varijacije se mogu objasniti različitim karakteristikama tumora uključenih u istraživanja, razlikama u obradi i procesiranju materijala i razlikama između ispitivača [14-17]. Histopatološka dijagnoza venske invazije je udružena sa određenim brojem lažno negativnih rezultata, kao posljedica destrukcije zida određenih venskih krvnih sudova zahvaćenih tumorskim tkivom, tehnike uzimanja isječaka i broja pregledanih isječaka, kao i tehnike bojenja materijala [18-20]. Takođe, postoji mogućnost lažno pozitivnih rezultata kao posljedica pogrešne procjene da li se radi o limfatičnom krvnom sudu ili venskom krvnom sudu ili mogućnosti da se potpuno zahvaćen limfni čvor sa perifernom fibrozom proglaši za venski krvni sud sa intravaskularnom embolizacijom tumorskim tkivom [21, 22]. Lažno negativni rezultati prisutni su u intervalu od 10,5% do 29,6% [24-28].

U skladu sa naprijed navedenim činjenicama nameće se potreba pronalaženja metoda koje bi omogućile što preciznije određivanje ekstramuralne venske invazije (EMVI) sa što manje lažno pozitivnih rezultata. Najveći broj studija preporučuje dodatno bojenje histoloških preparata specijalnim histohemijskim bojenjem elastičnih vlakana u zidu venskih krvnih sudova [22, 26-28].

U ovom istraživanju postavili smo sljedeće ciljeve: -analiza korelacije između pozitivne ekstramuralne venske invazije i drugih patohistoloških parametara

nepovoljne prognoze,

-analiza razlike između senzitivnosti metoda određivanja ekstramuralne venske invazije na hematoksilin-eozin bojenim preparatima i preparatima bojenim Van Gieson metodom.

Metode rada

Dizajn istraživanja je retrospektivna analitička studija. Studijom je obuhvaćeno 90 pacijenata sa kolorektalnim karcinomom kod kojih je urađena radikalna hirurška operacija u KC Istočno Sarajevo, Klinike i bolničke službe u Foči i Institutu za onkologiju u Sremskoj Kamenici. Izbor pacijenata je izvršen metodom slučajnog izbora, a jedini kriterijumi za izbor pacijenata bili su: da je kod pacijenata urađena radikalna hirurška operacija, da pacijenti prije operacije nisu primili radioterapiju, niti hemoterapiju i da je iz operativnog materijala patohistološki pregledano najmanje 12 limfnih čvorova.

Resekati debelog crijeva sa tumorom su poslije otvaranja i ispiranja fiksirani u 10% formalinu. Makroskopskim pregledom su određivani: veličina tumora, dubina invazije, makroskopski tip tumora, udaljenost tumora od cirkumferencijalnog i luminalnih (longitudinalnih) rubova resekcije. Najmanje 4 reprezentativna isječka su uzeta iz tumora, i to obavezno longitudinalni isječki iz područja najveće dubine invazije tumora i isječki iz infiltrativnog ruba uključujući isječak iz područja prelaza: normalna sluznica – tumor. Mezokolični i mezorektalni limfni čvorovi su identifikovani i uzorkovani metodom manuelne disekcije, bez prethodnog hemijskog čišćenja masnog tkiva.

Reprezentativni uzorci tumorskog tkiva, dobijeni hirurškom resekcijom, su fiksirani u 4% formalinu i ukalupljeni u parafinske blokove. Iz parafinskih blokova su dobijeni semiserijski rezovi debljine 4 μ m. Nakon deparafinizacije isječki tkiva su obojeni rutinskom HE metodom. Na ovako pripremljenim patohistološkim preparatima su određivani, kvalitativnom i semikvantitativnom metodom, standardni patohistološki parametri nepovoljne prognoze. Stadijum bolesti pacijenata je određivan prema Astler-Coller-ovoj klasifikaciji i *pTNM* klasifikaciji. Standardnim patohistološkim parametrima nepovoljne prognoze su, prema preporukama WHO, smatrane sljedeće karakteristike tumora: B2, C1 i C2 stadijum bolesti pacijenata određen prema Astler-Coller-ovoj klasifikaciji, postojanje metastaza u regionalnim limfnim čvorovima, infiltrativni način rasta tumora, visok histološki gradus, visok nuklearni gradus, postojanje neuralne invazije, postojanje vaskularne invazije, visok stepen nekroze tumorskog tkiva, slab intezitet peritumorske limfocitne reakcije.

Mikroskopska dijagnoza venske invazije na histološkim preparatima bojenim HE metodom bazirana je na identifikaciji tumorskih ćelija u prostoru obloženom endotelnim ćelijama, okruženom prstenom glatkog mišića i/ili u prostoru obloženom endotelnim ćelijama, a koji sadrži elemente krvi. Kada je u neposrednoj blizini arterije srednje veličine bio nađen vaskularni prostor sa invazijom tumorskim tkivom, ovaj prostor je dijagnostifikovan kao venski krvni sud.

Za bojenje elastičnih vlakana u zidu ektramuralnih venskih krvnih sudova primjenjeno je specijalno histoheмиjsko bojenje Van Gieson. Isječki tkiva debljine 4 μm su poslije deparafinisanja tretirani alkoholnim rastvorom Van Gieson boje, isprani u 70% alkoholu, isprani u tekućoj vodi, jedra obojena u hematoksilinu i dehidrirani serijom alkohola do ksilola, nakon čega su montirani kanada balzomom. Na ovako obojenim preparatima je određivana ektramuralna venska invazija.

0 – nije prisutna EMVI; 1- prisutna EMVI.

Histoheмиjska bojenja su urađena u Službi za patologiju u KBC Foča i u Laboratoriji za patohistološku i citološku dijagnostiku „Histolab“ u Beogradu.

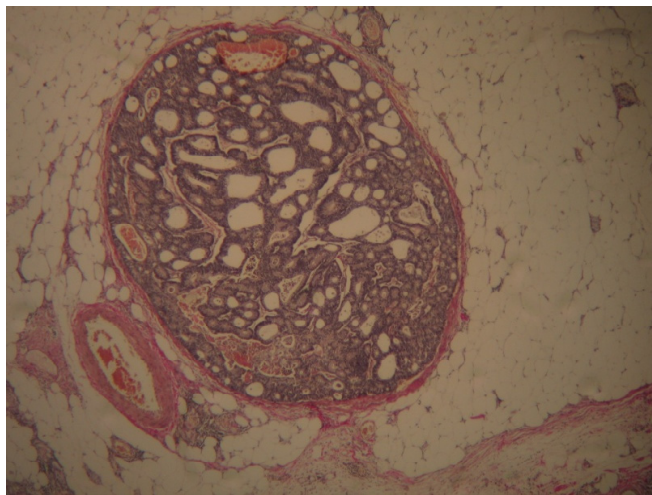
U statističkoj obradi podataka je korišćen kompjuterski program SPSS. Podaci su unijeti u tabele i prikazani grafički. χ^2 test je korišten za ispitivanje korelacije između incidence EMVI određivane na histološkim preparatima bojenim HE metodom i histološkim preparatima bojenim Van Gieson metodom, kao i za ispitivanje korelacije EMVI sa drugim standardnim patohistološkim parametrima nepovoljne prognoze. Dobijena vrijednost $p \leq 0,05$ smatrana je statistički značajnom, a dobijena vrijednost $p \leq 0,01$ smatrana je visoko statistički značajnom.

Rezultati

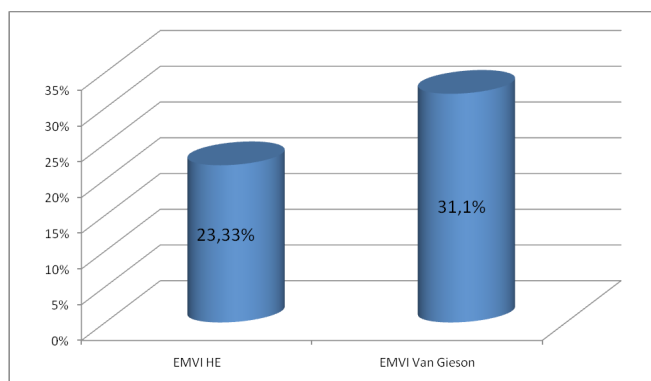
Ektramuralna venska invazija nađena je na histološkim preparatima bojenim HE metodom kod 21 (23,33%) pacijenta od ukupno analiziranih 90 pacijenata. 69 (76,67%) pacijenata bilo je bez ektramuralne venske invazije. Uzorci tumora koji su bili bez ektramuralne venske invazije na HE bojenim preparatima bojeni su Van Gieson specijalnim histoheмиjskim metodom za vizualizaciju elastičnih vlakana u zidu venskih krvnih sudova. Na ovako obojenim preparatima nađena je EMVI kod još 7 tumora. Analizom povezanosti ove dvije metode, pripreme histoloških preparata za analizu i detekciju EMVI, nađena je visoko statistički značajna pozitivna korelacija ($p \leq 0,01$). Senzitivnost metode određivanja EMVI, na preparatima bojenim specijalnim histoheмиjskim Van Gieson metodom za elastična vlakna, bolja je za 25% (7/28) u odnosu na senzitivnost metoda određivanja EMVI na histološkim preparatima

bojenim HE metodom (Slika 1, Grafikon 1).

Slika 1. Ektramuralna venska invazija, okluzivni tip, Van Gieson x 200



Grafikon 1. Distribucija bolesnika sa kolorektalnim karcinomom u odnosu na ektramuralnu vensku invaziju određivanu na histološkim preparatima bojenim hematoksilin-eozin (HE) i Van Gieson metodom



Kod 7/24 pacijenata, kod kojih je tumor bio lokalizovan u desnom kolonu, bila je prisutna EMVI. Kod 11/33 pacijenata, kod kojih je tumor bio lokalizovan u lijevom kolonu uključujući i sigmoidni kolon, bila je prisutna EMVI. Kod 10/33 pacijenata kod kojih je tumor bio lokalizovan u rektumu nađena je EMVI. Nije nađena statistički značajna povezanost ektramuralne venske invazije sa lokalizacijom tumora.

Od 6 pacijenata koji su bili u 4-oj deceniji života, kod 3 (50%) pacijenta bila je prisutna EMVI. Od 22 pacijenta koji su bili u 5-oj deceniji života, kod 7 (31,81%) pacijenata bila je prisutna EMVI. Od 30 pacijenata koji su bili u 6-oj deceniji života, kod 10

(33,33%) pacijenata nađena je EMVI. Od 26 pacijenata koji su bili u 7-oj deceniji života, kod 8 (30,76%) pacijenata bila je prisutna EMVI. Od 5 pacijenata koji su bili u 8-oj deceniji života, kod 1 (20,00%) pacijenta nađena je EMVI. EMVI je nađena kod 16 pacijenata (41,02%) ženskog pola i kod 12 pacijenata (23,52%) muškog pola. Nije nađena statistički značajna razlika između pacijenata muškog pola i pacijenata ženskog pola u odnosu na postojanje EMVI.

U stadijumu A (3 pacijenta) i B1 (10 pacijenata) bilo je ukupno 13 pacijenata kod kojih nije nađena EMVI. U stadijumu B2 je bilo 35 pacijenata od kojih je kod 6 bila prisutna EMVI. U stadijumu C1 je bilo 9 pacijenata od kojih je kod jednog bila prisutna EMVI. U stadijumu C2 bila su 33 pacijenta, od kojih je kod 21 bila prisutna EMVI. Analizom korelacije između EMVI i nepovoljnog stadijuma bolesti (B2, C1, C2) nađena je visoko statistički značajna pozitivna povezanost, $p \leq 0,01$.

Od 21 pacijenta sa HG1, kod 2 pacijenta je bila prisutna EMVI. Od 56 pacijenata sa HG2, kod 16 pacijenata bila je prisutna EMVI. Od 13 pacijenata sa HG3, kod 10 pacijenata bila je prisutna EMVI. Analizom korelacije između postojanja EMVI i visokog histološkog gradusa nađena je visoko statistički značajna pozitivna povezanost, $p \leq 0,01$. Od 4 pacijenta sa NG1, kod 1 pacijenta bila je prisutna EMVI. Od 73 pacijenta sa NG2, kod 18 pacijenata bila je prisutna EMVI. Kod 9 pacijenata od ukupno 13 sa NG3 bila je prisutna EMVI. Analizom korelacije između postojanja EMVI i visokog nuklearnog gradusa nađena je visoko statistički značajna pozitivna povezanost, $p \leq 0,01$. Od 87 pacijenata sa infiltrativnim marginama, kod 28 pacijenata je nađena EMVI, a kod 3 pacijenta sa ekspanzivnim marginama nije nađena EMVI.

Od 41 pacijenta sa slabim intezitetom limfocitne reakcije, nađena je EMVI kod 20 pacijenata. Od 23 pacijenta sa umjerenim intezitetom limfocitne reakcije, nađena je EMVI kod 5 pacijenata. Od 26 pacijenata sa jakim intezitetom limfocitne reakcije, nađena je EMVI kod 3 pacijenta. Analizom korelacije između EMVI i slabog inteziteta peritumorske limfocitne reakcije, nađena je visoko statistički značajna pozitivna povezanost, $p \leq 0,01$. Od ukupno 72 pacijenta sa trakastim tipom limfocitne reakcije na invazivnom rubu tumora, kod 24 pacijenta je nađena EMVI. Od 18 pacijenata sa Crohn - like tipom limfocitne reakcije, kod 4 pacijenta je nađena EMVI. Analizom korelacije između postojanja EMVI i tipa limfocitne reakcije nije nađena statistički značajna povezanost.

Od ukupno analiziranih 90 pacijenata, kod 22 pacijenta nađena je neuralna invazija od kojih je kod 18 (81,81%) bila prisutna EMVI. Od 68 pacijenata bez neuralne invazije, kod 10 pacijenata (14,70%) nađena je EMVI. Analizom korelacije između postojanja EMVI i neuralne invazije nađena je visoko statistički značajna pozitivna povezanost EMVI i neuralne

invazije, $p < 0,01$.

Tabela 1. Analiza korelacije ekstramuralne venske invazije sa drugim standardnim patološkim parametrima nepovoljne prognoze

Kliničko patološke karakteristike	Broj	EMVI+	EMVI-	p vrijednost
Pol				
Muškarci	51	12	39	NS
Žene	39	16	23	
Lokalizacija				
Desni kolon	24	7	14	NS
Lijevi kolon	33	11	22	
Rektum	33	10	23	
Stadijum bolesti po Astler -Coller-u				
A, B1	13	0	13	$p < 0,01$
B2, C1 i C2	77	28	49	
Način rasta tumora				
Ekspanzivni	3	0	3	NS
Infiltrativni	87	28	59	
Histološki tip				
Tubularni	70	20	50	NS
Tubularni sa mucinoznom komponentom manjom od 50%	11	5	6	
Mucinozni	9	3	6	
HG				
Nizak stepen	77	18	59	$p < 0,01$
Visok stepen	13	10	3	
NG				
Nizak stepen	77	19	58	$p < 0,01$
Visok stepen	13	9	4	
Neuralna invazija				
Da	22	18	4	$p < 0,01$
Ne	68	10	58	
Stepen dezmozoplazija				
1 i 2	68	20	48	NS
3	22	8	14	
Intezitet limfocitne reakcije				
1	41	20	21	$p < 0,01$
2 i 3	49	8	41	
Tip limfocitne reakcije				
Trakasti	72	24	48	NS
Crohn - like	18	4	14	
pN stadijum				
0	49	6	43	$p < 0,01$
1 i 2	41	22	19	
Stepen nekroze				
1 i 2	65	15	50	$p < 0,01$
3	25	13	12	

Od ukupno 49 pacijenata koji su bili bez metastaza u regionalnim limfnim čvorovima (N0), kod 6 pacijenata nađena je EMVI. Od ukupno 41 pacijenta sa metastazama u regionalnim limfnim čvorovima (N1 i N2 stadijum), kod 22 pacijenta nađena je EMVI. Analizom korelacije između EMVI i metastaza u regionalnim limfnim čvorovima nađena je visoko statistički značajna pozitivna povezanost, $p \leq 0,01$. Od ukupno analiziranih 90 pacijenata sa izraženim (gradus 3) stepenom nekroze, bilo je 25 pacijenata od kojih je kod 13 (52,00%) bila prisutna EMVI. U grupi pacijenata sa blagim i umjerenim nekrozama, bilo je 65 pacijenata od kojih je kod 15 pacijenata (23,07%) bila prisutna EMVI. Analizom korelacije između EMVI i izražene nekroze tumorskog tkiva nađena je visoko statistički značajna pozitivna povezanost, $p < 0,01$ (Tabela 1).

Diskusija

Prognostički značaj vaskularne invazije prvi put ističu Brown i Warren 1938. godine u studiji u kojoj su ispitivali povezanost vaskularne invazije i dužine preživljavanja pacijenata sa kolorektalnim karcinomom [22]. Većina autora navodi upotrebu specijalnog histohemijskog bojenja elastičnih vlakana u zidu venskih krvnih sudova, kao značajnu metodu u identifikaciji venskih krvnih sudova u odnosu na limfatične krvne sudove i identifikaciji venskih krvnih sudova kada postoji djelimična destrukcija zida tumorskim tkivom, ali postoje i suprotni rezultati. U studijama objavljenim od Minsky i sar. [3], Inoue i sar. [19], Shirouzu i sar. [18] Talbot i sar. [10] Krasna i sar. [27] upotrebljavano je specijalno histohemijsko bojenje na elastična vlakna i oni u svojim rezultatima navode ovu metodu kao jasno bolju i senzitivniju za određivanje venske invazije u odnosu na metodu određivanja venske invazije na histološkim preparatima bojenim HE metodom. U svojoj studiji Minsky i sar. [28] su na histološkim preparatima bojenim hematoksilin – eozinom identifikovali vaskularnu invaziju sa lažno pozitivnim procentom 0%, ali je procenat lažno negativnih rezultata bio 84%. Na osnovu rezultata ove studije venska invazija bi na histološkim preparatima bojenim HE bila korektno identifikovana samo u 16% slučajeva. Nasuprot ovim rezultatima Talbot i sar. [10] su upotrebljavljali u svojoj studiji specijalno histohemijsko bojenje za elastična vlakna, ali su u svojim rezultatima naveli da je ovom metodom bojenja nađena mala korist, tj. prema njihovim rezultatima nije bilo značajne razlike u broju identifikovanih pacijenata sa venskom invazijom na histološkim preparatima bojenim HE i histološkim preparatima bojenim specijalnim histohemijskim bojenjem za elastična vlakna. Talbot

i sar. [12] su analizirali značaj klasifikovanja venske invazije na ektramuralnu vensku invaziju (invazija tumorom venskih krvnih sudova van zida crijeva) i intramuralnu (invazija venskih krvnih sudova u zidu debelog crijeva), kao i povezanost ovih dvaju tipova venske invazije sa prognozom. Metastaze kolorektalnog karcinoma su značajno češće nađene kod pacijenata sa ektramuralnom venskom invazijom. Sternberg i sar. [22] u svojoj studiji došli su do zaključka da je specijalno histohemijsko bojenje na elastična vlakna značajno bolja metoda za određivanje venske invazije od metode određivanja venske invazije na histološkim preparatima bojenim HE.

Incidenca EMVI određivane na histološkim preparatima bojenim HE metodom u našoj studiji je u skladu sa rezultatima većine do sada objavljenih studija [29, 22, 28]. Od ukupno analiziranih 90 pacijenata u našoj studiji, 69 (76,67%) pacijenata je bilo bez ektramuralne vaskularne invazije, a 21 (23,33%) sa ektramuralnom vaskularnom invazijom. U našoj studiji korišćena je Van Gieson metoda za bojenje elastičnih vlakana u zidu ektramuralnih venskih krvnih sudova i nađena je visoko statistički značajna pozitivna korelacija između ove metode za određivanje EMVI i metode bojenja histoloških preparata sa HE metodom ($p \leq 0,01$). Senzitivnost metode određivanja EMVI na preparatima bojenim Van Gieson – om bolja je za oko 25% (7/28). Inoue i sar. [25] su u svojoj studiji dokazali visoko statistički značajno povećanje senzitivnosti detekcije EMVI na preparatima bojenim Van Gieson metodom za elastična vlakna u odnosu na standardnu metodu bojenja histoloških preparata HE metodom. Oni su u grupi pacijenata sa razvijenim metastazama u limfnim čvorovima našli incidencu EMVI 31% na HE bojenim preparatima i 81% na preparatima bojenim Van Gieson metodom. Kada je upoređivana korelacija između EMVI određivane na preparatima bojenim HE metodom i postojanja metastaza u regionalnim limfnim čvorovima, nije dobijena značajna povezanost. Pozitivna korelacija između EMVI na preparatima bojenim Van Gieson metodom i postojanja metastaza u regionalnim limfnim čvorovima bila je visoko statistički značajna. Ovi rezultati ukazuju na visok značaj dodatnog bojenja histoloških rezova specijalnim bojenjem za elastična vlakna kod kolorektalnih karcinoma kod kojih na HE bojenim preparatima nije nađena EMVI. Brojne studije su dokazale da je EMVI nezavistan prognostički faktor i da neposredno poslije stadijuma bolesti utiče na odabir pacijenata za adjuvantnu terapiju poslije operacije. Povećanje senzitivnosti od 40% u studiji Inoue i sar. [25] i povećanje senzitivnosti za 25% u našoj studiji, kao i rezultati drugih studija daju jasnu

potvrdu značaja i neophodnosti uvođenja specijalnog bojenja za elastična vlakna u svakodnevnoj rutinskoj praksi. Najveća korist od uvođenja ovog metoda u praksu se očekuje kod pacijenata u B2 stadijumu prema Astler–Coller–ovoj klasifikaciji, kod kojih postoje velike razlike u dužini preživljavanja i dužini perioda bez bolesti unutar istog stadijuma. U studiji Vass i sar. [29] su u Dukes B stadijumu na preparatima bojenim HE metodom našli samo 4 /27 tumora sa EMVI, a na preparatima bojenim specijalnim histohemijskim bojenjem za elastična vlakna EMVI je bila prisutna kod 14/27 tumora. Ovi rezultati značajno potvrđuju značajnost uvođenja specijalnog bojenja za elastična vlakna u rutinsku praksu.

I pored dokazane veće senzitivnosti metode određivanja EMVI na preparatima bojenim specijalnim histohemijskim bojenjem za elastična vlakna, za što potpunije smanjenje lažno negativnih rezultata, je neophodno pregledati i dovoljno veliki broj isječaka tumorskog tkiva, uključujući i isječke iz okolnog masnog tkivo. Prema preporukama WHO 2003. godine, potrebno je pregledati najmanje 5 isječaka iz tumorskog tkiva da bi se odredila EMVI. Talbot IC i sar. [26, 28] u svojoj studiji preporučuju uzimanje dodatnih isječaka tumorskog tkiva ukoliko

nije nađena EMVI na pregledanim histološkim preparatima, ali isto tako navode da bi maksimalni broj isječaka trebalo da bude osam. Najmanje jedan isječak mora biti uzet iz područja najveće dubine infiltracije tumora.

Zaključak

Značajna pozitivna korelacija postojanja EMVI sa nepovoljnim stadijumom bolesti i drugim patohistološkim parametrima nepovoljne prognoze pacijenata sa kolorektalnim karcinomom, upućuje na veliki značaj EMVI u individualizaciji postoperativne terapije kod pacijenata sa kolorektalnim karcinomom. Pregledom standardnih onkoloških terapijskih protokola uočava se da postojanje EMVI ima najveći prediktivni značaj kod pacijenata u B2 stadijumu prema Astler-Coller-ovoj klasifikaciji.

Značajno veća senzitivnost metode određivanja EMVI na preparatima bojenim specijalnom histohemijskom Van Gieson metodom za elastična vlakna, od senzitivnosti metode određivanja EMVI na histološkim preparatima bojenim standardnom HE metodom, upućuje na značaj primjene ove metode u rutinskoj praksi.

Literatura

1. American Cancer Society. Cancer Facts and Figures 2008. Atlanta: American Cancer Society; 2008.
2. Edge S, Fritz A, Byrd D, Greene F, Trotti A, Compton C. American Joint Committee on Cancer. AJCC Cancer Staging Manual. New York: Springer; 2010. p. 14.
3. Odze RD, Goldblum JR. Surgical pathology of the gastrointestinal tract, liver, biliary tract and pancreas, 2nd ed. Philadelphia: Elsevier inc; 2008. p.23
4. Wang YD, Wu P, Mao JD, Zhang F. Relationship between vascular invasion and microvessel density and micro metastasis. *World J Gastroenterol* 2007;13(46):6269-73.
5. Chapuis PH, Dent OF, Fisher R, Newland RC, Pheils MT, Smyth E, Colquhoun K. A multivariate analysis and pathological variables in prognosis after resection of large bowel cancer. *Br J Surg* 1985;72:698-700
6. Wiggers T, Arends JW, Schutte B, Volovics L, Bosman FT. A multivariate analysis of pathologic prognostic indicators in large bowel cancer. *Cancer* 1988;61:386-395
7. Compton CC: Colorectal carcinoma: Diagnostic, prognostic, and molecular features. *Mod Pathol* 2003;16:376-388.
8. Horn A, Dahl O, Morild I. Venous and neural invasion as predictors of recurrence in rectal adenocarcinoma. *Colon Rectum* 1991;34:798-804
9. Copeland EM, Miller LD, Jones RS. Prognostic factors in carcinoma of the colon and rectum. *Am J Surg* 1968;116:875-81.
10. Talbot IC, Ritchie S, Leighton MH, et al. The clinical significance of invasion of veins by rectal cancer. *Br J Surg* 1980;67:439-42.
11. Talbot IC, Ritchie S, Leighton MH, et al. Spread of rectal cancer within veins. Histologic features and clinical significance. *Am J Surg* 1981;141:15-17.
12. Talbot IC, Ritchie S, Leighton MH, et al. Invasion of veins by carcinoma of rectum: method of detection, histological features and significance. *Histopathology* 1981;5:141-63.
13. Steinberg SM, Barkin JS, Kaplan RS, et al. Prognostic indicators of colon tumors. The gastrointestinal tumor study group experience. *Cancer* 1986;57:1866-70.
14. Minsky BD, Mies C, Recht A, et al. Resectable adenocarcinoma of the rectosigmoid and rectum: the influence of blood vessel invasion. *Cancer* 1988;61:1417-24.
15. Minsky BD, Mies C, Rich TA, et al. Potentially curative surgery of colon cancer: 2. The influence of blood vessel invasion. *J Clin Oncol* 1988;6:119-27.
16. Horn A, Dahl O, Morild I. The role of venous and neural invasion on survival in rectal adenocarcinoma. *Dis Colon Rectum* 1990;33:598-601.
17. Horn A, Dahl O, Morild I. Venous and neural

- invasion as predictors of recurrence in rectal adenocarcinoma. *Dis Colon Rectum* 1991;34:798-804.
18. Shirouzu K, Isomoto H, Kakegawa T, et al. A prospective clinicopathologic study of venous invasion in colorectal cancer. *Am J Surg* 1991;162:216-22.
 19. Inoue T, Mori M, Shimono R, et al. Vascular invasion of colorectal carcinoma readily visible with certain stains. *Dis Colon Rectum* 1992;35:34-9.
 20. Ouchi K, Sugawara T, Ono H, et al. Histologic features and clinical significance of venous invasion in colorectal carcinoma with hepatic metastases. *Cancer* 1996;78:2313-17.
 21. Puppa G, Maisonneuve P, Sonzogni A et al. Pathological assessment of pericolic tumor deposits in advanced colonic carcinoma relevance to prognosis and tumor staging. *Modern Pathol* 2007;20:843-855
 22. Sternberg A, Amar M, Alfici R, et al. Conclusions from a study of venous invasion in stage IV colorectal adenocarcinoma. *J Clin Pathol* 2002;55:17-21.
 23. Minsky BD, Cohen AM. Blood vessel invasion in colorectal cancer- an alternative to TNM staging? *Ann* 1999; 6:129-130.
 24. Minsky BD, Mies C. The clinical significance of vascular invasion in colorectal cancer. *Dis Colon Rectum* 1989;32:794-803.
 25. Inoue T, Mori M, Shimano R, Kuwano H, Sugimachi K. Vascular invasion of colorectal carcinoma readily visible with certain stains. *Dis Colon Rectum* 1992;35:34-39.
 26. Talbot IC, Richie S, Leighton LH, Hughes AO, Bussey HJ, Morson BC. Spread of rectal cancer within veins: histologic features and clinical significance. *Am J Surg* 1981;141:15-17.
 27. Krasna MJ, Flancbaum L, Cody RP, Schneibaum S, Ben AG. Vascular and neural invasion in colorectal carcinoma. Incidence and prognostic significance. *Cancer* 1988;64:1018-1023.
 28. Talbot IC, Richie S, Leighton LH, Hughes AO, Bussey HJ, Morson BC. The clinical significance of invasion of veins by rectal cancer. *Br J Surg* 1980;67:439-442.
 29. Vass DG, Ainsworth R, Anderson JH, Murray D, Foulis AK. The value of an elastic tissue stain in detecting venous invasion in colorectal cancer. *Journal of Clinical Pathology* 2004; 57:769 - 772.

The prognostic value of extramural venous invasion in colorectal carcinoma

Mirjana Ćuk¹, Slavica Knežević Ušaj², Ištvan Klem³, Radoslav Gajanin⁴, Danijela Batinić - Škipina¹, Radmil Marić¹, Sanja Đorđević - Marić¹, Nenad Lalović¹, Nikolina Dukić - Vladičić¹

¹Clinics and Hospital Services in Foča, Clinical Center of East Sarajevo, Republic of Srpska, Bosnia and Herzegovina

²Oncology Institute of Vojvodina, Sremska Kamenica

³Institute of Lung Diseases, Sremska Kamenica, Serbia

⁴Clinical Center Banja Luka, Republic of Srpska, Bosnia and Herzegovina

Introduction. Extramural venous invasion (EMVI) is a significant predictive factor of the prognosis for patients with colorectal carcinoma and it is directly connected with the relapse of a disease, especially with the appearance of distant metastases.

Methods. The research comprises 90 patients with colorectal cancer. Representative samples of tumor tissues obtained by surgical resection are fixed in 4% formalin and embedded into paraffin blocks. Semi-series incisions of 4µm thickness were stained by HE method and Van Gieson's method.

Results. Out of 90 analyzed patients, 21 (23,33%) were with EMVI, and 69 (76,67%) without EMVI on the histological preparations stained by HE method. EMVI was found in 7 more tumors on the preparations stained by Van Gieson's method. Sensitivity of the method determining EMVI on the histological preparations stained by Van Gieson's method was better for 25% (7/28) than on the preparations stained by HE method. EMVI was not found in patients at A and B1 stage of disease according to Astler- Coller classification, but out of 77 patients which were at B2, C1 and C2 stage EMVI was found in 28 (36,36%) patients, $p \leq 0,01$. EMVI was found in 18/77 (23,38%) patients who had a tumor of low histological gradus, $p \leq 0,01$ and in 10/13 (76,92%) patients who had a tumor of high histological gradus, $p \leq 0,01$. In patients with neural invasion, EMVI was found in 18/22 (81,82%), whereas in patients without neural invasion EMVI was found in 10/68 (14,71%), $p \leq 0,01$. In patients with weak intensity of peritumoral lymphocytic reaction EMVI was found in 20/41 (48,78%)

whereas in patients with moderate and noticeable level it was found in 8/49 (16,33%), $p \leq 0,01$. There was a significant correlation between extramural venous invasion and other parameters of unfavorable prognosis.

Conclusion. EMVI is an important indicator in administration of postoperative adjuvant therapy in patients with colorectal carcinoma. A special histochemical method of elastic fiber stain should be applied in everyday practice when EMVI is not found on HE stained preparations in patients with CRC.

Key words: Colorectal carcinoma, extramural venous invasion, elastic fibre stain.