

Originalni naučni rad

Neoperativno liječenje ekstenzionih suprakondilarnih preloma humerusa-tip III ortopedskom repozicijom kod djece

Mirko Raković¹, Mirko Šatara¹, Zoran Rakonjac¹,
Vlado Mirošljević²

¹Klinika za dječiju hirurgiju, Klinički Centar Banja Luka

²Klinika za dječije bolesti, Klinički Centar Banja Luka, Republika
Srpska, Bosna i Hercegovina

Kratak sadržaj

Uvod. U radu se istražuje mogućnost neoperativnog liječenja suprakondilarnih fraktura humerusa ekstenzionog tipa kod djece uzrasta od 5-10 godina.

Metode. Obađeno je 51 dijete sa suprakondilarnim prelomom humerusa liječeno tokom perioda od dvije godine (1998-2000) na Dječjoj hirurškoj klinici u Banjaluci. Od ukupnog broja preloma, 21 prelom je tip III. Lateralno pomjeranje distalnog fragmenta bilo je prisutno kod 16 djece, dok je kod preostalih 5 djece pomjeranje bilo medijalno. Sve repozicije rađene su u opštoj anesteziji, pod kontrolom portabilnog rentgen aparata. Dužina imobilizacije iznosila je 3-4 nedjelje.

Rezultati. Kod 70% djece repozicije je bila uspješna bez značajnije naknadne redislokacije. Kod petoro djece je zbog naknadne dislokacije rađena ponovo zatvorena repozicija. Kod jednog pacijenta urađena je otvorena repozicija i fiksacija fragmenata Kurschner-ovim iglama.

Zaključak. U oko 80% slučajeva moguć je efikasan konzervativni tretman suprakondilarnog preloma tip-III. Operativno liječenje treba ostaviti za strogo indikovane slučajeve.

Ključne riječi: suprakondilarni prelomi tip-III, neoperativni tretman, djeca

Uvod

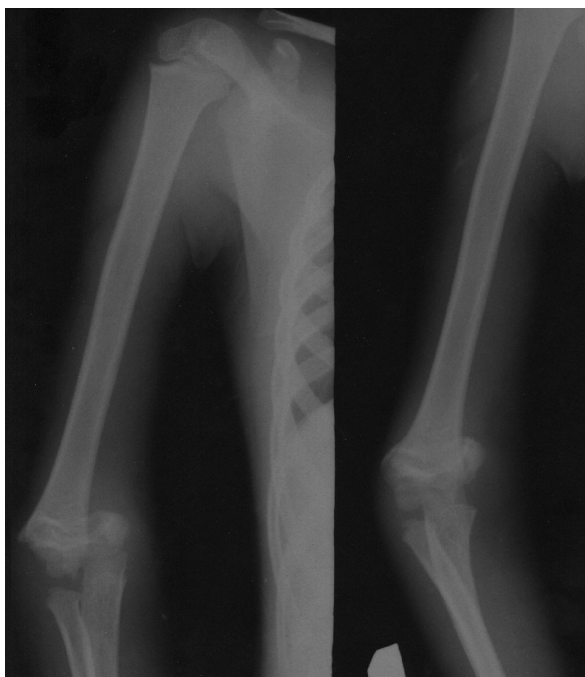
Suprakondilarne frakture humerusa su najčešći tip frakture lakatnog regiona kod djece i adolescenata. One predstavljaju ozbiljan problem u dječjoj traumatologiji, kako u pogledu liječenja tako i u pogledu komplikacija koje se mogu javiti kod ovih preloma.

Prema mehanizmu nastanka ovi prelomi se dijele u dvije grupe: ekstenzioni prelomi i flek-

sioni prelomi. Približno 90% ovih preloma je ekstenzionog tipa i oni nastaju padom na ispruženu ruku sa laktom u hiperekstenziji [1].

U radu je korištena klasifikacija preloma prema stepenu pomjeranja fragmenata. Prema ovoj klasifikaciji postoje tri tipa preloma: tip I bez dislokacija, tip II sa minimalnim ili srednjim pomjeranjem manjim od polovine širine kosti i tip III sa dislokacijom većom od polovine širine kosti i kompletnom

Adresa autora:
Prof. dr sc. Mirko Raković
Klinika za dječiju hirurgiju,
UKC Banja Luka
12 beba bb, 78 000 Banja Luka
drmirkorakovic@hotmail.com



Slika 1. Suprakondilarni prelom humerusa tip III

dislokacijom.

Suprakondilarne frakture humerusa liječe se kod djece kao akutna stanja. U literaturi postoje dileme i različiti stavovi u pogledu liječenja tipa III ekstenzionih preloma suprakondilarne regije humerusa. U našoj sredini stavovi nisu ujednačeni te pristup ovom problemu zavisi od ustanove kao i određenih materijalnih mogućnosti. Prema podacima iz literature prevladava mišljenje da se u dječjoj traumatologiji veliki dio preloma može tretirati konzervativno sa dobrim rezultatima, a operativno liječenje primjenjivati samo u strogo indikovanim slučajevima [2].

Stoga smo se odlučili za ovaj rad jer nepravilan tretman djece sa ovim tipom povrede može dovesti do teških komplikacija koje mogu biti posljedica nepotrebnih hirurških intervencija, kao i komplikacije radi samog preloma: Volkmanova ishemična kontraktura, pareze i paralize nerava, deformiteti lakta tipa *cubitus varus* i *cubitus valgus*. Ove komplikacije mogu rezultirati i teškim invaliditetom djeteta.

Cilj rada:

1. utvrditi broj djece sa suprakondilarnim prelomom humerusa liječene na našoj Klinici u periodu od 3 godine;
2. odrediti procentualnu zastupljenost tipa III ekstenzionog suprakondilarnog preloma;

3. procjena efikasnosti neoperativnog tretmana u odnosu na operativno liječenje i moguće komplikacije.

Metode rada

U dvogodišnjem periodu od 01.01.1998. god do 01.01.2000. god. liječili smo 51 dijete sa suprakondilarnim prelomom humerusa. Pacijenti su bili uzrasta od 5 do 13 godina.

Od ukupnog broja liječene djece 15 je imalo tip I preloma, 15 tip II i 21 tip III. Dijagnozu smo postavljali na osnovu fizikalnog pregleda i radiografije. Snimci su rađeni obavezno u dvije projekcije, kako kod kontrolne radiografije, tako i kod inicijalnog snimanja. Prilikom snimanja obavezno su obuhvaćene distalna trećina nadlaktice i proksimalna trećina podlaktice da bi se izbjegle eventualne udružene povrede.

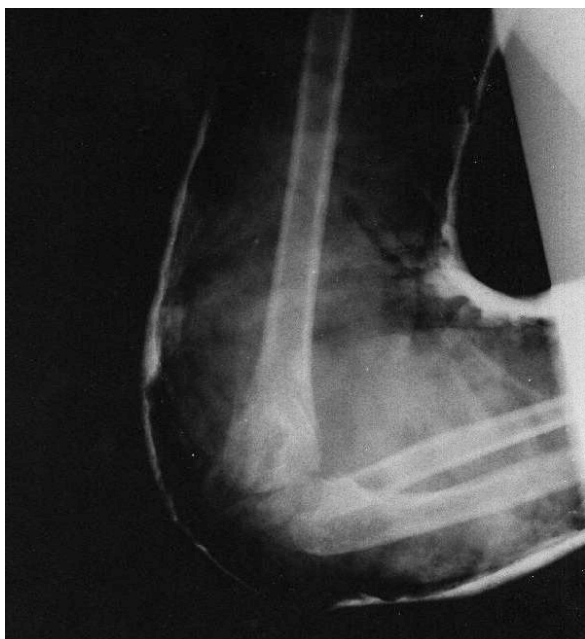Predmet rada bila su djeca sa ekstenzionim suprakondilarnim prelomom humerusa tip III. Ovakvih pacijenata bilo je 21. Uzrast pacijenata bio je sljedeći: 16 pacijenata uzrasta od 5-10 godina, 1 pacijent od 11 godina, 1 pacijent od 12 godina, 2 pacijenta od 14 godina i 1 pacijent od 13 godina.

Neoperativni tretman započinjali smo detaljnim fizikalnim pregledom. Pri ovom pregledu bitno je izbjegavati bilo kakve grube manevre. Obavezno smo kontrolisali neurovaskularni status podlaktice i šake sa palpacijom pulsa *a. radialis* te ispitivanje senzibiliteta i motiliteta šake. Bilo kakvi ispadi u neurovaskularnom statusu ne smiju se previdjeti niti bi trebalo pokušavati manipulaciju. Nepoštovanje ovih principa može imati za posljedicu teški invaliditet djeteta.

Posebnu pažnju treba obratiti na distalni fragment i potrebno je redukovati bilo lateralni bilo medijalni nagib kao i rotaciju.

Tabela 1. Učestalost tri tipa suprakondilarnih preloma humerusa

Suprakondilarni prelom humerusa	Broj djece
Tip I	15
Tip II	15
Tip III	21



Slika 2. Kontrolna snimka suprakondilarnog preloma tipa III nakon repozicije

Reponirane prelome do povlačenja otoka održavali smo gips longetom koja se plasira od aksile do metakarpo-falangealnih (MCP) zglobova. Nakon toga plasiran je definitivni (cirkularni) gips u trajanju od 3-4 nedjelje. Kontrolne radiografije radili smo petog i dvanestog dana, kao i nakon skidanja gipsa, a prije fizikalne terapije. Po potrebi radiografije su rađene i češće.

Rezultati

Radom je obuhvaćeno 21 dijete sa ekstenzionim suprakondilarnim prelomom tip III. Detaljno smo analizirali radiografske snimke. U AP projekciji smo analizirali medijalni i lateralni deplasman distalnog fragmenta kao i njegovu rotaciju. U našem materijalu kod 16 pacijenata je bilo lateralno pomjeranje uz spoljašnju rotaciju, dok je kod preostalih 5 pomjeranje bilo medijalno. U profilnoj projekciji analizirali smo antero-posteriorno pomjeranje. S obzirom da se radi o ekstenzionom prelomu, distalni fragment je bio pomjeren posteriorno i gore.

Zatvorena repozicija je rađena u opštoj anesteziji pod kontrolom rendgena u operacionoj sali.

Neoperativnim tretiranjem djece sa ekstenzionim suprakondilarnim prelomima humerusa tip III dobili smo rezultate prikazane

Tabela 2. Rezultati inicijalnog rentgenskog pregleda i kontrolnog rentgenskog pregleda urađenog pet dana nakon zatvorene repozicije

Inicijalni rentgenski nalaz:	Broj djece
lateralno pomjeranje uz spoljašnju rotaciju	16
medijalno pomjeranje	5
Rezultati zatvorene repozicije (kontrolni rentgenski nalaz nakon 5 dana)	
zadovoljavajući	15
redislokacija	5
neuspjela repozicija	1

u tabeli 2.

Kod 15 pacijenata (70%) kontrolne radiografije su nakon 5 dana pokazale zadovoljavajuće odnose fragmenata, sa posebnim akcentom na položaj distalnog fragmenta. Kod 10 od gore navedenih pacijenata položaj fragmenata je bio gotovo indentičan kao nakon repozicije, a kod preostalih 5 došlo je do manje redislokacije u antero-posteriornom pravcu, ali bez nagiba distalnog fragmenta. Svi pacijenti su bili uzrasta do 10 godina.

Kod 5 pacijenata uzrasta od 10 do 13 godina došlo je do redislokacije nakon 5 dana. Kod ove grupe djece nakon traume lakta inicijalni otok lakta bio je veliki. Napominjemo da nijedno dijete nije imalo neurovaskularne ispade. Kod ovih slučajeva nakon 5 dana radili smo ponovo zatvorenu repoziciju koja se dobro održala gipsanom imobilizacijom sa dobrim rezultatom.

Kod jednog pacijenta uzrasta 8 godina nismo uspjeli inicijalnom zatvorenom repozicijom postići zadovoljavajući položaj fragmenata. U ovom slučaju, da bi se izbjegli grubi manevri odlučili smo se za otvorenu repoziciju kroz zadnji pristup laktu i fiksaciju sa dvije *Kirschnerove* igle. Intraoperativni nalaz pokazao je interpoziciju *m. bicepsa* koji je i bio razlog neuspjeha zatvorene repozicije.

Diskusija

Tretman suprakondilarnih ekstenzionih preloma humerusa tip III je predmet diskusije u literaturi u kojima se raspravlja da li ih liječiti neoperativno ili operativno. Učestalost suprakondilarnih ekstenzionih preloma je najveća kod djece uzrasta od 5-10 godina, što se slaže i sa podacima iz literature

[1-3], češća je kod dječaka i u području lijevog lakta.

Kod djece sa suprakondilarnim prelomom humerusa tip III mlađe od 10 godina, pod uslovom da nakon traume nemaju neurovaskularne ispade, postižu se odlični rezultati konzervativnim tretmanom. U našem slučaju kod 70% djece repozicije je bila uspješna bez značajnije naknadne redislokacije uz dobro održavanje repozicije gipsanom imobilizacijom i dobrim funkcionalnim rezultatima. Pacijenti do desete godine imaju veliki potencijal remodelacije, ali to ne smije biti izgovor za lošu repoziciju. U našem slučaju redislokacije nakon repozicije sa anterio-posteriornim pomjeranjem fragmenata mogu se prihvatiti. Naime, ovi deformiteti su u ravni kretanja zgloba i podliježu dobroj remodelaciji. Kod naših pacijenata gotovo u potpunosti je došlo de remodelacije u periodu od 6-12 mjeseci. Naši podaci slažu se sa podacima iz literature [4].

Kod 5 pacijenata petog dana nakon repozicije došlo je do redislokacije koja se nije mogla prihvatiti. Karakteristika ove grupe je bio veliki otok lakta i uzrast iznad 10 godina. Ponovnom repozicijom smo postigli dobar položaj koji se kasnije održavao gipsanom imobilizacijom. Ovo objašnjavamo činjenicom da je nakon 5 dana došlo do solidnog povlačenja otoka, smanjenja tonusa mišića te je tada bilo lakše uraditi zatvorenu repoziciju.

Ukoliko zatvorena repozicija ne uspijeva, ne treba insistirati na tome već se odlučiti za otvorenu repoziciju i fiksaciju iglama. Funkcionalni rezultat kod operisanog dječaka uzrasta 8 godina bio je slabiji nego kod pacijenata istog uzrasta kod kojih je rađena zatvorena repozicija i kod kojih smo prihvatili određenu dislokaciju. Ekstenzija lakta kod navedenog

pacijenta nakon 6 mjeseci zaostaje za 200 u odnosu na zdravi lakat.

Kod djece do deset godina u oko 80% slučajeva mogu se uspješno konzervativno tretirati suprakondilarni prelomi ekstenzionog tipa sa velikom dislokacijom i bez neurovaskularnih ispada. U ovom uzrastu određene deformitete možemo prihvatiti i realno očekivati dobru remodelaciju. Sa druge strane, bilo kakve lateralne ili medijalne deplasmane kao i rotacione deformitete treba korigovati jer se ne mogu remodelisati. Na taj način se izbjegavaju deformiteti lakta tipa varusa ili valgusa koji se kasnije moraju tretirati korektivnim osteotomijama distalnog humerusa. [5]

Operativno liječenje u ovom uzrastu treba ostaviti za strogo indikovane slučajeve. U uzrastu od 10-13 godina treba postići što bolju anatomsku repoziciju i češće kontrolisati položaj fragmenata radiografijom [6].

Ukoliko se kod djece u ovom uzrastu ne može postići zadovoljavajući odnos fragmenata ne treba oklijevati sa hirurškom intervencijom [7,8].

Zaključak

Učestalost suprakondilarnih preloma humerusa, ekstenzionog tipa, najveća je kod djece uzrasta od 5 do 10 godina. U oko 80% slučajeva moguć je efikasan konzervativni tretman ovih preloma. Operativno liječenje u ovom uzrastu treba ostaviti za strogo indikovane slučajeve, kada se konzervativnim tretmanom ne može postići zadovoljavajući anatomski odnos fragmenata.

Autori izjavljuju da nemaju sukob interesa.
The authors declare no conflicts of interest.

Literatura

1. Tachdijan OM. Pediatric orthopedics. Philadelphia: Saunders; 1998.
2. Rockwood CA. Fractures in children. Philadelphia: J.B. Lippincot company;1996.
3. Mangwani J, Nadarajah R, Paterson JM. Supracondylar humeral fractures in children: ten years' experience in a teaching hospital. J Bone Joint Surg Br 2006;88(3):362-5.
4. Vukašinović Z, Antonescu D, Baščarević Z, et al. Decija ortopedija. Beograd: IOHB „Banjica“; 1999.
5. Astedt B. A method for the treatment of humerus fractures in the newborn using the S. von Rosen splint. Acta Orthop Scand 1969;40:234-6.
6. Gartland JJ. Management of supracondylar fractures of the humerus in children. Surg Gynecol Obstet 1959;109:145-54.
7. O'Hara LJ, Barlow IW, Clarke NMP. Displaced supracondylar fractures of the humerus in children. J Bone Joint Surg 2000;82-B:204-10.
8. Pandey S, Shrestha D, Gorg M, Singh GK, Singh MP. Treatment of supracondylar fracture of the humerus (type IIB and III) in children: A prospective randomized controlled trial comparing two methods. Kathmandu Univ Med J (KUMJ) 2008;6(23):310-18.

Non operative treatment of extension type supracondylar humerus fractures- type III orthopaedic reposition in children

Mirko Raković¹, Mirko Šatara¹, Zoran Rakonjac¹, Vlado Mirošljević²

¹Clinic for Paediatric Surgery, Clinical Centre Banja Luka, the Republic of Srpska, Bosnia and Herzegovina

²Clinic for Children's Diseases, Clinical Centre Banja Luka, the Republic of Srpska, Bosnia and Herzegovina

Introduction. The paper investigates the possibility of nonoperational medical treatment of supracondylar fractures of humerus of extension type in children aged between 5-10 years.

Methods. The study deals with 51 children treated with supracondylar fracture of humerus during the period of two years (1998-2000) at the Children Surgical Clinic in Banja Luka. Out of the total number, 21 fractures were type III. Lateral movement of distal fragment was present in 16 cases, while in the remaining 5 cases movement was medial. All repositions have been done with general anaesthesia under the control of portable X-ray machine. The length of immobilization was 3-4 weeks.

Results. In 70 % of children reposition was successful without significant supplemental redislocation. In 5 children due to subsequent dislocation closed reduction was performed again. In one patient open reposition and fixation of fragments with Kurschner's pins was performed.

Conclusion. In 80% of cases effective conservative treatment of these fractures is possible. Operative treatment should be left to the strictly indicated cases.

Keywords: supracondylar fractures type-III, non-operative treatment, children

Primljen – Received: 15/07/2013

Prihvaćen – Accepted: 15/06/2014