

Originalni naučni rad

Piezohirurška ekspanzija alveolarnih grebenova u svrhu imedijatne ugradnje dentalnih implantata

Nenad Tanasković¹, Miroslav Lučić², Ranko Popović³

¹Klinika za maksilofacijalnu hirurgiju, Klinički centar Banja Luka, Univerzitet u Banjoj Luci, Republika Srpska, Bosna i Hercegovina

²Privatna stomatološka ordinacija "Modent", Banja Luka, Republika Srpska, Bosna i Hercegovina

³DDIGITALDENT, Banja Luka, Republika Srpska, Bosna i Hercegovina

Kratak sadržaj

Uvod. Dugogodišnja bezubost dovodi do znatne atrofije alveolarnih grebenova što zbrinjavanje ove bezubosti dentalnim implantatima čini velikim izazovom. Kod pacijenata koji bi bezubost rešavali implantatima, a volumen kosti to ne dozvoljava, najčešće se predlaže korekcija grebena vođenom koštanom regeneracijom ili slobodnim koštanim transplantatima. Širenje grebenova u svrhu pripreme ležišta za prijem implantata predstavlja praktično jedinu opciju za imedijatno zbrinjavanje ovih pacijenata, a to je uz poštedu koštanih struktura bilo praktično nemoguće do pojave piezo uređaja. Cilj rada je bio ispitati efekte primene piezohirurških osteotomija i širenja grebenova dletom kako bi se dobio odgovarajući prostor za imedijatnu implantaciju kod pacijenata koji nisu prihvatili predloženu rekonstrukciju uskih grebenova slobodnim koštanim transplantatima.

Metode. Tretirana su 32 pacijenta, 18 žena i 14 muškaraca prosečne starosti 40 godina. Svim pacijentima je kao jedino rešenje za korekciju uskih grebenova predložena rekonstrukcija slobodnim koštanim transplantatima što su oni odbili. Plasirano je 96 implantata prečnika 3,3 mm i 3,6 mm i dužine 10 mm i 12 mm, od toga 64 u gornjoj vilici i 32 u donjoj vilici. Svim pacijentima je u pripremnom periodu urađen ortopantomogram i konbim kompjuterizovana tomografija, kako bi se, pre svega, konstatovalo da li između čvrstih koštanih lamela postoji spongioza.

Rezultati. Ukupan zbir dobijenih širina nakon osteotomija merenih kaliperom je bio od 5 do 7 mm, sa srednjom vrednošću od 6 mm. Gubitak visine alveolarne kosti je prema Buzerovim kriterijumima bio 0,81±0,31 mm mezijalno i 0,67±0,37 mm distalno nakon tri meseca i 0,89±0,22 mm mezijalno i 0,74±0,20 mm distalno nakon šest meseci.

Zaključak. Primenom piezo hirurgije, kombinovanom sa odgovarajućim osteotomijama i širenjem alveolarnih grebenova, omogućena je imedijatna, jednofazna implantacija u područjima u kojima je to pre pojave ove tehnike bilo nemoguće sprovesti.

Ključne riječi: piezohirurgija, širenje alveolarnih grebenova, imedijatna ugradnja dentalnih implantata

Adresa autora:

*Dr Nenad Tanasković, Dr sc.
Klinički centar Banja Luka, Klinika za
maksilofacijalnu hirurgiju
Ulica 12 beba, 78000 Banja Luka
tanaskovicn@yahoo.com*

Uvod

Dentalna rehabilitacija parcijalne ili totalne bezubosti implantatima je u poslednjoj dekadi postala svakodnevna intervencija sa predvidljivim dugoročnim ishodom. Ipak, lokalni uslovi vezani za stanje alveolarnih grebenova su veoma često nepovoljni za plasiranje ovih implantata pa samu intervenciju čine krajnje teškom ili neizvodljivom zbog smanjene zapremine kosti koja ne dozvoljava plasiranje implantata odgovarajućih dimenzija.

Insistiranje na postavljanju implantata u ovako resorbovanom grebenu može dovesti do neodgovarajućeg funkcionalnog i estetskog rezultata jer su implantati lokalizovani previše palatinalno, odnosno lingvalno. Za korekcije ovih stanja predlagana su brojna rešenja kao što su onlej koštani graft [1,2], horizontalna vođena koštana regeneracija [3], te sagitalna osteotomija bezubog grebena [4-6].

Uprkos tome što su svi ovi načini zbrinjavanja resorbovanih grebenova kao i njihova uspešnost dobro dokumentovani u literaturi, ipak su se ograničenja ovih tehnika jasno izdvojila.

To pre svega podrazumeva: a) dodatnu hiruršku intervenciju radi odizanja koštanog grafta kako iz intraoralne odnosno ekstraoralne regije i morbiditet koji prati ovakve intervencije, b) rizik od dehiscencije te ekspanzija transplanta i membrane i njihovu infekciju, c) nepredvidivi stepen resorpcije koštanog grafta nakon rekonstruktivno-regenerativne procedure i plasiranja implantata [7].

Iako je manje invazivna, tehnika cepanja grebenova zahteva posebnu hiruršku rutinu, naročito u regiji donje vilice tj. kosti sa izraženom gustom-denzitetom. Cepanje kosti u ovoj regiji je znatno teže i nosi sa sobom rizik od preloma bukalne lamele, što imedijatnu implantaciju čini praktično nemogućom, pri čemu ovi prelomi mogu voditi znatnijoj koštanoj resorpciji te sekvestraciji [8].

Cilj ovog rada bio je da prikaže efekte primene piezohirurških osteotomija i širenja grebenova dletom kako bi se dobio odgovarajući prostor za imedijatnu implantaciju, a kod pacijenata koji su odbili predloženu rekonstrukciju uskih grebenova slobodnim koštanim transplanta.

Metode rada

U periodu od januara 2012. do marta 2014. godine, metodama piezohirurške osteotomije i širenja grebenova dletom, tretirana su 32 pacijenta, 18 žena i 14 muškaraca prosečne starosti 40 godina. Svim pacijentima je kao jedino rešenje za korekciju uskih grebenova predložena rekonstrukcija slobodnim koštanim transplanta što su oni odbili. Plasirano je 96 implantata prečnika 3,3 i 3,6 mm i dužine 10 i 12mm (Narrow Fix, DIO, Južna Koreja), od toga 64 u gornjoj vilici i 32 u donjoj vilici. Densitet kosti je bio tipa I, II i III kriterijuma za procenu gustine kosti po Mische-u [9].

Kriterijumi za uključivanje u studiju su bili: postojanje indikacija za implantološko zbrinjavanje, širina grebena od najmanje 2 mm, širina grebena uža od planirane širine implantata.

U studiju nisu uključeni pacijenti a) kod kojih nije konstatovana spongioza između bukalne i palatinalne koštane lamele; b) sa nekontrolisanim periodontalnim oboljenjem; c) sa izraženom vertikalnom resorpcijom grebenova gde je bila indikovana vertikalna augmentacija grebena; d) sa lošom oralnom higijenom.

Procena gustine kosti rađena je na osnovu klasifikacije po Mische-u [9].

Svim pacijentima je u pripremnom periodu urađen OPG (ortopantomography) i CBCT (cone beam computed tomography) snimak kako bi se pre svega konstatovalo da li između čvrstih koštanih lamela postoji spongioza (Vatech, Pax-Flex 3D, Softver-Ez3D plus profesional, Južna Koreja).

Procedura u gornjoj vilici. Svi pacijenti su tretirani pod lokalnom anestezijom Ubistesin Forte 4% (3M ESPE). Svim regijama je pristupano nakon odizanja trapezoidnog mukoperiostalnog reznja. Piezo osteotomom su urađeni početni rezovi po sredini grebenova longitudinalnim pokretima (NSK, Vario-Surg Complete set V2, Japan). Kako bi izbegli pucanje odnosno cepanje bukalne kompakte dalja njihova dislokacija je sprovedena pravim dletom. Korišćeni su implantati dužine 10 mm tako da je dubina prodora dleta bila do 7 mm dok je ostali deo ležišta perforiran odgovarajućim svrdlom čime je osigurana primarna stabilnosti mplantata.

U slučaju pojave fisure na bukalnoj kom-

pakti, dehiscencija je prekrivana koštanim nadoknadama (Cerabone, Botiss, Nemačka).

Procedura u donjoj vilici. Procedura u donjoj vilici je sprovedena po istim principima i istim instrumentarijumom. Na slici 1 (a i b) prikazana je molarna regija u donjoj vilici gde je denzitet kosti po tipu I i II, što čitavu proceduru čini rizičnijom u smislu mogućeg preloma bukalne kompakte. Kako bi to izbegli, koristili smo metodu "2:1" gde je za plasiranje dva implantata pripremljeno ležište ukupne dužine potrebne za plasiranje četiri implantata. Na ovaj način smo praktično ovako pripremljenu kost istegli po tipu "greenstick" preloma uz očuvanje koštanog kontinuiteta, a prekrivanje eventualnih delimičnih fisura urađeno je sitnim granulama Cerabona ili membranama PRF-a. Rane su u obe vilice ušivane resorptivnim koncem (Vicryl Rapide 4-0, Ethicon, SAD). Svim pacijentima je data antibiotska terapija amoksicilina sa klavulonskom kiselinom 1g na svakih dvanaest sati te analgetska terapija Nimesulidom od 400 mg na osam sati tokom tri postoperativna dana.

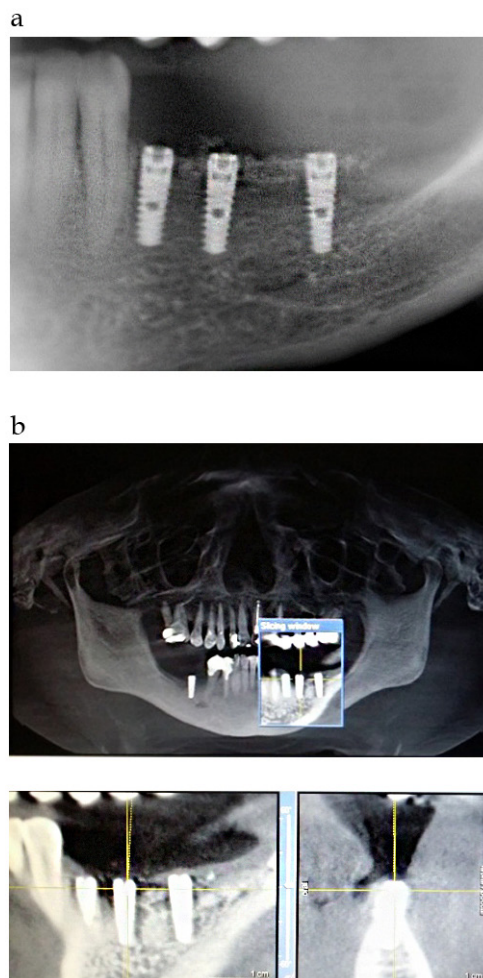
Kriterijumi procene uspešnosti implantacije. Uspešnost implantacije je analizirana na osnovu radiografskih kriterijuma Busera i sar. [10] koji su nabrojani u tabeli 1.

Implantati su kontrolisani tri i šest meseci nakon opterećenja. Određene su dve referentne tačke za procenu visine marginalne kosti koje su merene od platforme implantata do prvog kontakta sa površinom kosti, mezijalno i distalno, preoperativno i u dva postoperativna perioda (tri i šest meseci).

Pored radioloških kriterijuma za procenu uspešnosti implantacije korišteni su i sledeći, kriterijumi: primarna stabilnost implantata, stabilnost implantata u trenutku plasiranja gingiva formera i prisustvo bola ili neke druge subjektivne senzacije u svim fazama kontrole.

Tabela 1. Kriterijumi uspešnosti implantacije po Buser-u i sar. [10]

1. Odsustvo mobilnosti implantata
2. Odsustvo subjektivnih simptoma (bol, osećaj stranog tela i/ili utnutosti)
3. Odsustvo ponovljenih periimplantnih infekcija
4. Odsustvo kontinuiranih radiotransparancija oko implantata



Slika 1. a) Detalj na ortopantomogramu. b) Postoperativna analiza na kompjuterizovanoj tomografiji

Rezultati

Plasirano je 96 implantata prečnika 3,3 i 3,6 mm i dužine 10 i 12 mm (Narrow Fix, DIO, Južna Koreja), od toga 64 u gornjoj vilici i 32 u donjoj vilici (Tabele 2 i 3).

Ukupan zbir dobijenih širina nakon osteotomija je bio od 5 do 7 mm, sa srednjom

Tabela 2. Distribucija implantata prema prečniku i dužini

Dužina implantata	Prečnik implantata	
	3,3 mm	3,6 mm
10 mm	42 (43,7%)	22 (22,9%)
12 mm	20 (20,8%)	12 (12,5%)

Tabela 3. Distribucija implantata prema vilicama

	Anteriorno	Posteriorno	Ukupno
Gornja vilica	26	38	64
Donja vilica	22	10	32
Ukupno	48	48	96

Tabela 4. Gubitak kosti prema kriterijumima Buser-a i sar. u dva posmatrana perioda – trećeg i šestog meseca u poređenju sa preoperativnom vrednošću

	3. mesec	6. mesec
Broj implantata/ broj ispitanika	96/32	96/32
Mezijalno	0,81 ± 0,064 mm	0,89 ± 0,105 mm
Distalno	0,67 ± 0,117	0,74 ± 0,123 mm

Gubitak kosti prikazan kao arit. sredina ± SD

vrednošću od 6 mm merenjem graduisanom sondom te na poprečnom preseku snimaka dobijenih CBCT-om.

Uspešnost implantacije u obe vilice je bila 100% u mandibuli, dok je u maksili bila 98,5% jer je u jednom slučaju došlo do odlamanja bukalne lamele u premolarnoj regiji, s tim što su implantati koji su plasirani u frontu donje vilice tretirani po tipu denzitetakosti III pa je njihovo opterećenje sprovedeno po protokolu za gornju vilicu.

Početna širina grebena kod pacijenta sa gubitkom lamele bila je 2,5 mm tako da je u toku implantacije došlo do preloma bukalnog zida. Kod svih pacijenata smo planirali odnos "2:1" kada je u pitanju dužina osteotomije i broja implantata. Nijedan pacijent nije imao subjektivnih tegoba u vidu bolova ili parestezija. Na tabeli 4 je prikazan gubitak alveolarne kosti registrovan kako sa mezijalne tako i sa distalne strane, nakon ugradnje 96 implantata kod 32 ispitanika, izraženo u mm u dva vremenska perioda, i to 0-3 meseca, i 0-6 meseci, korišćenjem CBCT-a, prema kriterijumima Buser-a i sar. [10].

Diskusija

Rezultati ovog istraživanja ukazuju na pozitivne mogućnosti zbrinjavanja horizontalne resorpcije alveolarnih grebenova sagitalnim osteotomijama piezo tehnikom i širenjem dletom. Ovaj pristup na kvalitetan način može

biti alternativa tradicionalnim tehnikama kod kojih se za sagitalne osteotomije koriste svrdla i testerice. Metoda imedijatne implantacije u grebenove pripremljene cepanjem i širenjem alveolarnih grebenova opisana je još pre dvadeset godina od strane Scipioni-a [11].

Tehnika osteotomije alveolarnih grebenova privlači sve više pažnje zbog činjenice da nije potrebna dodatna hirurška intervencija da bi se dobio koštani graft, nema rizika od ekspoziције membrane a takođe i od gubitka transplantata [11,12]. Sve je veći broj radova u kojima se prikazuju slučajevi uspešne implantacije kod grebenova koji su pripremljeni tehnikom širenja alveolarnih grebenova tako da se uspešnost ovih intervencija kreće od 97% do 100% [13,14].

Ovom metodom se izbegava dodatna hirurška intervencija u smislu korišćenja slobodnih koštanih transplantata ili vođenje koštane regeneracije, te se izbegava morbiditet donorne regije kao i opasnost od dehiscencije rane i ekspoziције transplantata ili membrane [15]. Najznačajnija prednost ove metode je što skraćuje ukupno vreme zbrinjavanja pacijenta, omogućava imedijatnu implantaciju i skraćuje ukupne troškove lečenja. Klasična metoda cepanja i širenja grebenova podrazumeva korišćenje svrdala, testerica i dleta čime se određeni deo koštane mase gubi, a rizik od oštećenja mekotkivnih struktura je izuzetno visok.

Najčešći problem koji je pratio tehnike širenja grebena osteotomijama je bila mogućnost preloma bukalne lamele u toku razdvajanja bukalnih od lingvalne, odnosno palatinalne lamele. Ovako frakturirana bukalna lamela koja je odvojena od periosta praktično ostaje bez vaskularizacije što vodi do nekroze, resorpcije koštanog fragmenta i gubitka implantata [16-20].

Primena piezo hirurgije predstavlja značajnu terapijsku prednost pre svega zbog preciznog milimetarskog reza kojim je okolna kost maksimalno pošteđena jer kada koristimo implantate uskog promera prečnika od 3,3 mm do 3,6 mm u grebenovima gotovo iste širine trebalo bismo imati greben širine 6 mm da bi smo primenili sve neophodne principe za uspešnu osteointegraciju (1mm koštanog zida prema bukalnoj i prema palatinalnoj lameli). Ovom tehnikom nema gubitka kosti i kako navodi Scipioni [21] biološki potencijal kosti

je očuvan kao i sve ostale mekotkivne strukture u regiji planiranoj za implantaciju, što je potvrđeno i ovom studijom merenjem visine alveolarnih grebenova pre intervencije i u dva posoperativna intervala [21-23].

Zaključak

Primenom longitudinalnih rezova uskih alveolarnih grebenova piezo uređajem uz širenje grebenova dletima, moguće je alveolarne grebenove pripremiti za prijem implantata i bez korišćenja slobodnih koštanih transplan-

tata. Na ovaj se način postiže uspešnost osteointegracije implantata u ležištima koja su pripremljena cepanjem alveolarnih grebenova piezo tehnikom. Naši rezultati, kao i rezultati drugih autora upućuju na svrsishodnost ove tehnike u korekciji atrofičnih alveolarnih grebenova, te za razliku od tradicionalnih tehnika, dozvoljava imedijatnu ugradnju implantata uz izbegavanje dodatne intervencije koja podrazumeva odizanje slobodnog koštanog transplantata.

Autori izjavljuju da nemaju sukob interesa.
The authors declare no conflicts of interest.

Literatura

1. Nystrom E, Kahnberg KE, Gunne J. Bone grafts and Branemark implants in the treatment of the severely resorbed maxilla: a 2-year longitudinal study. *Int J Oral Maxillofac Implants* 1993;8(1):45-53.
2. Jensen J, Sindet-Pedersen S, Oliver AJ. Varying treatment strategies for reconstruction of maxillary atrophy with implants: results in 98 patients. *J Oral Maxillofac Surg* 1994;52(3):210-16.
3. Buser D, Dula K, Hirt HP, Schenk RK. Lateral ridge augmentation using autografts and barrier membranes: a clinical study with 40 partially edentulous patients. *J Oral Maxillofac Surg* 1996;54:420-32.
4. Zitzmann NU, Scharer P, Marinello CP. Long-term results of implants treated with guided bone regeneration: a 5-year prospective study. *Int J Oral Maxillofac Implants* 2001;16: 355-66.
5. Hammerle CH, Jung RF, Feloutzis A. A systematic review of the survival of implants in bone sites augmented with barrier membranes (guided bone regeneration) in partially edentulous patients. *J Clin Periodontol* 2002;29:226-31.
6. Sethi A, Kaus T. Maxillary ridge expansion with simultaneous implant placement: 5-year results of an ongoing clinical study. *Int J Oral Maxillofac Implants* 2000;15:491-9.
7. Jemt T, Lekholm U. Measurements of buccal tissue volumes at single-implant restorations after local bone grafting in maxillas: a 3-year clinical prospective study case series. *Clin Implant Dent Relat Res* 2003;5:63-70.
8. Covani U, Bortolaia C, Barone A, Sbordone L. Buccolingual crestal bone changes after immediate and delayed implant placement. *J Periodontol* 2004;75:1605-12.
9. Misch CE. Density of bone: effect on treatment plans, surgical approach, healing, and progressive bone loading. *Int J Oral Implantol* 1990;6:23-31.
10. Buser D, Mericske-Stern R, Dula K, Lang NP. Clinical experience with one-stage, non-submerged dental implants. *Adv Dent Res* 1999;13:153.
11. Scipioni A, Bruschi GB, Calesini G. The edentulous ridge expansion technique: a five year study. *Int J Periodontics Restorative Dent* 1994;14:451-9.
12. Summers RB. The osteotome technique: part 2-the ridge expansion osteotomy (REO) procedure. *Compend Contin Educ Dent* 1994;15:422-6.
13. Coatoam GW, Mariotti A. The segmental ridge-split-procedure. *J Periodontol* 2003;74:757-70.
14. Basa S, Varol A, Turker N. Alternative bone expansion technique for immediate placement of implants in the edentulous posterior mandibular ridge: a clinical report. *Int J Oral Maxillofac Implants* 2004;19:554-8.
15. Zijderveld SA, ten Bruggenkate CM, van Den Bergh JP, Schulten EA. Fractures of the iliac crest after split-thickness bone grafting for preprosthetic surgery: report of 3 cases and review of the literature. *Int J Oral Maxillofac Surg* 2004;62:781-6.
16. Blus C, Szmukler-Moncler S. Split-crest and immediate implant placement with ultra-sonic bone surgery: a 3-year life-table analysis with 230 treated sites. *Clin Oral Implants Res* 2006;17:700-7.
17. Torella F, Pitarch J, Cabanes G, Anitua E. Ultrasonic-osteotomy for the surgical approach of the maxillary sinus: a technical note. *Int J Oral Maxillofac Implants* 1998;13:697-700.
18. Vercellotti T. Piezoelectric surgery in implantology: a case report of a new piezoelectric ridge expansion technique. *Int J Periodontics Restorative Dent* 2000;20:359-65.
19. Vercellotti T, De Paoli S, Nevins M. The piezoelectric bony osteotomy and sinus membrane elevation: introduction of a new technique for simplification of the sinus augmentation procedure. *Int J Periodontics Restorative Dent* 2001;21:561-7.
20. Sethi A, Kaus T. Maxillary ridge expansion with simultaneous implant placement: 5-year results of an ongoing clinical study. *Int J Oral Maxillofac Implants* 2000;15:491-9.
21. Scipioni A, Bruschi GB, Calesini G, Bruschi E, DeMartino C. Bone regeneration in the edentulous ridge expansion technique: histologic and

- ultra-structural study of 20 clinical cases. *Int J Periodontics Restorative Dent* 1999;19:269-77.
22. Blus C, Szmukler-Moncler S, Orru G, Denotti G, Piras A, Piras V. Bactericide effect of vibrating ultra-sonic (piezo-surgery) tips. An in vitro study. *Clin Oral Implants Res* 2009;20:905
23. Esposito M, Hirsch JM, Lekholm U, Thomsen P. Biological factors contributing to failures of osseointegrated oral implants. (I) Success criteria and epidemiology. *Eur J Oral Sci* 1998;106:527-55.

Piezosurgical expansion of the alveolar ridges with the aim of placing immediate dental implants

Nenad Tanasković¹, Miroslav Lučić², Ranko Popović³

¹Clinic for Maxillofacial Surgery, Clinical Center Banja Luka, University of Banja Luka, the Republic of Srpska, Bosnia and Herzegovina

²Private Dental Office "Modent", Banja Luka, the Republic of Srpska, Bosnia and Herzegovina

³3DDIGITALDENT, Banja Luka, the Republic of Srpska, Bosnia and Herzegovina

Introduction. Long-standing edentulous areas result in a great atrophy of alveolar ridges which makes handling this edentulism with dental implants a big challenge. In patients who would solve edentulism implants with a bone volume that does not allow it, the most commonly proposed correction is ridge-guided bone regeneration or using a free bone graft. Expanding the ridges in order to prepare the implant bed represents practically an only option for immediate care of these patients, and that is by sparing bone structures which was practically impossible until the appearance of Piezo devices. The goal of this work is to analyze the effects of performing Piezosurgical osteotomy and expanding the ridges with a chisel in order to gain the appropriate space for immediate implantation in patients who did not accept the suggested reconstruction of narrow ridges with free bone transplants.

Methods. Thirty-three patients were treated, of which 18 females and 14 males with an average age of 40 years. Reconstruction with free bone transplants was suggested to patients as the only solution for a correction of narrow ridges which they had rejected. 96 implants were placed with a diameter of 3.3 and 3.6 mm, with the length of 10 and 12 mm (Narrow Fix, DIO, South Korea), of which 64 in the upper jaw and 32 in the lower jaw. In a preliminary process an OPG and CBCT scan was done to all patients, primarily to conclude if there was spongiosis between solid bone cortices.

Results. Total sum of widths after the osteotomy was from 5 to 7 mm, with an average of 6 mm. According to Buser's implant success criteria bone loss was 0.81 ± 0.31 mm mesial and 0.67 ± 0.37 mm distal after three months and 0.89 ± 0.22 mm mesial and 0.74 ± 0.20 mm distal after six months.

Conclusion. Use of Piezosurgery, combined with appropriate osteotomies and alveolar ridge expansions made an immediate and one-phased implantation possible in the fields in which that was impossible to conduct before the appearance of this technique.

Keywords: Piezosurgery, alveolar ridge expansion, immediate dental implant placement