

Prikaz bolesnika

Endodontska terapija maksilarnog drugog molara sa dva korena – prikaz bolesnika

**Dajana Nogo Živanović,
Dragan Ivanović,
Tanja Ivanović,
Ivana Simić**

Univerzitet u Istočnom Sarajevu, Medicinski fakultet Foča, Republika Srpska, Bosna i Hercegovina

Primljen – Received: 17/02/2020
Prihvaćen – Accepted: 09/04/2020

Adresa autora:
Doc. dr Dajana Nogo-Živanović
Petra Bojovića, bb, 73 300 Foča,
Republika Srpska
Tel: +387 65 997 264
e-mail: dajana.nogo@gmail.com

Copyright: ©2020 Nogo-Živanović D, et al. This is an Open Access article distributed under the terms of the Creative Commons Attribution 4.0 International (CC BY 4.0) license.

Kratak sadržaj

Uvod. Uspeh endodontskog tretmana zavisi od adekvatne biomehaničke obrade i opturacije celokupnog sistema kanala korena. Najčešći uzrok neuspeha endodontskog tretmana su netretirani, neadekvatno obrađeni ili opturirani kanali korena. Najveći broj neuspešnih endodontskih tretmana zabeležen je nakon endodontske terapije maksilarnih molara, zbog kompleksne građe korenskog i kanalnog sistema. Cilj rada je da se prikaže endodontska terapija maksilarnog drugog molara sa dva korena i dva kanala.

Prikaz bolesnika. U radu je prikazana endodontska terapija maksilarnog drugog molara sa dva korena i dva kanala kod pacijenta starosti 32 godine. Nakon analize preoperativnog radiograma, trepanacije pulpne komore i formiranja pristupnog kaviteta, lokalizovana su dva otvora korenskih kanala. Sprovedena je biomehanička obrada, nakon čega su u istoj poseti kanali definitivno opturirani gutaperka poenima i silerom.

Zaključak. Iako maksilarni drugi molari najčešće poseduju varijacije u pogledu broja korenskih kanala u bukalnim korenovima, prilikom endodontske terapije treba imati na umu i postojanje ređih anatomo-morfoloških varijacija, kao što je prisustvo dva korena i dva kanala.

Cljučne reči: endodontska terapija, morfologija kanala, maksilarni drugi molar

Uvod

Osnovni cilj endodontske terapije je adekvatna hemomehanička obrada celokupnog kanalnog sistema uz adekvatnu trodimenzionalnu hermetičku opturaciju [1]. Kompleksna morfologija kanalnog sistema, kao i postojanje brojnih varijacija u broju korenova i korenskih kanala, predstavljaju svakodnevni izazov pri dijagnostikovanju i terapiji endodontskih oboljenja [2]. Najčešći uzrok neuspeha endodontskog tretmana su netretirani, neadekvatno obrađeni ili opturirani kanali korena, što za posledicu ima perzistiranje infekcije u korenskim kanalima [3]. Najveći broj neuspešnih endodontskih tretmana zabeležen je nakon endodontske terapije maksilarnih molara [4, 5] zbog kompleksne građe korenskog i kanalnog sistema [6].

Najčešće, maksilarni drugi molari poseduju tri korena i tri kanala, ili tri korena i četiri kanala (2 kanala u meziobukalnom korenu i po jedan kanal u distobukalnom i palatinalnom korenu) [7, 8, 9]. Silva i saradnici [10] su na osnovu CBCT analize (cone beam computed tomography) 620 maksilarnih molara izvršili njihovu klasifikaciju, pri čemu maksilarni drugi molari poseduju sedam različitih varijacija kanalnog sistema, za razliku od maksilarnih prvih molara gde je uočeno postojanje pet

varijacija kanalnog sistema. Ovi autori navode da maksilarni drugi molari najčešće imaju tri korena i tri kanala u 45,09% slučajeva ili tri korena i četiri kanala (dva kanala u meziobukalnom korenu) u 34,32% slučajeva. Jedna od ređih varijacija je postojanje dva korena (bukalni i palatinalni) sa po jednim kanalom i njihova učestalost je iznosila 3,92% [10].

U radu je prikazan slučaj anatomske varijacije maksilarnog drugog molara sa dva korena i dva kanala i njegova endodontska terapija.

Prikaz bolesnika

Pacijent star 32 godine upućen je na odeljenje za Bolesti zuba i endodonciju Medicinskog fakulteta u Foči, radi sprovođenja endodontskog lečenja maksilarnog drugog molara (#17), u okviru predprotetske pripreme za izradu fiksne protetske nadoknade u gornjoj vilici. Nakon kliničkog pregleda i prikupljanja anamnestičkih podataka, postavljena je dijagnoza hroničnog ireverzibilnog zapaljenja pulpe.

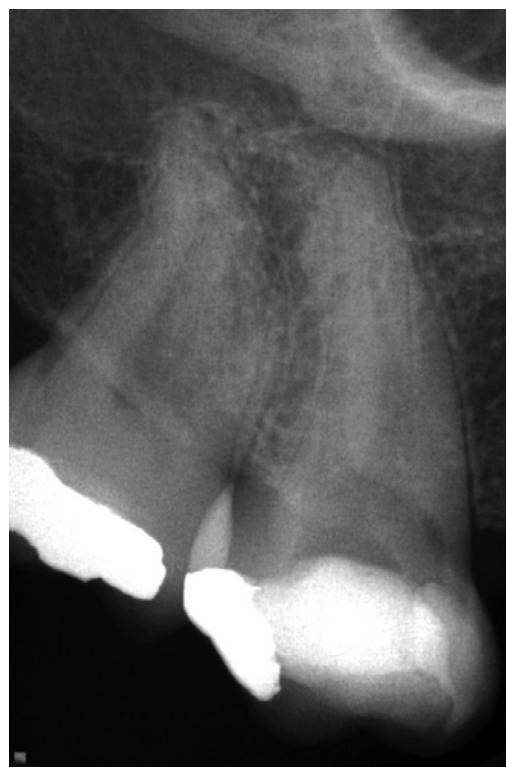Etički odbor Medicinskog fakulteta u Foči odobrio je studiju. Ispitanik je upoznat sa celokupnom procedurom sprovođenja endodontske terapije, nakon čega je dao pisanu saglasnost za učešće u studiji. Istraživanje je sprovedeno u skladu sa etičkim principima koji se zasnivaju na Helsinškoj deklaraciji.

Analizom preoperativnog radiograma uočen je neobičan morfološki izgled korenskog sistema zuba sa dve izražene periodontalne linije, sa nejasnim senkama kanala i bez periapikalnih rasvetljenja (Slika 1).

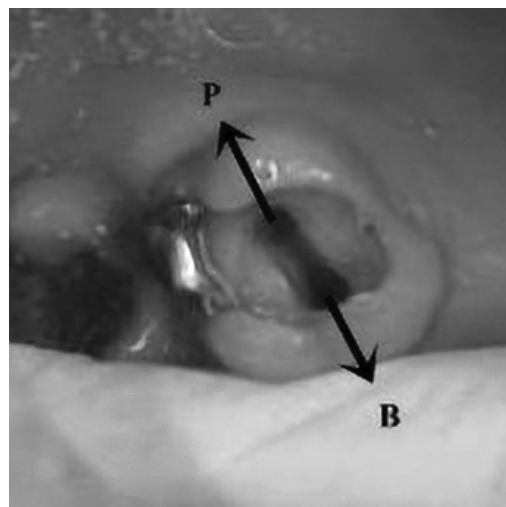
Posle obezbeđivanja suvog polja rada, operativno područje, uključujući i krunicu zuba, je dezinfikovano 2% rastvorom hlorheksidina, nakon čega je aplikovan lokalni anestetički rastvor (4% artikain sa adrenalinom 1:100 000; Septanest; Septodont, Francuska), uklonjen je privremeni ispun i formiran pristupni kavitet.

Kliničkim ispitivanjem dna pulpne komore uočeni su orificijumi dva kanala lokalizovana bukavno i palatinalno, na krajevima razvojne brazde (Slika 2).

Nakon ispitivanja inicijalne prohodnosti K turpijom # 10 (Dentsply Maillefer, Ballaigues, Švajcarska), uz pomoć apeks lokatora (Raypex

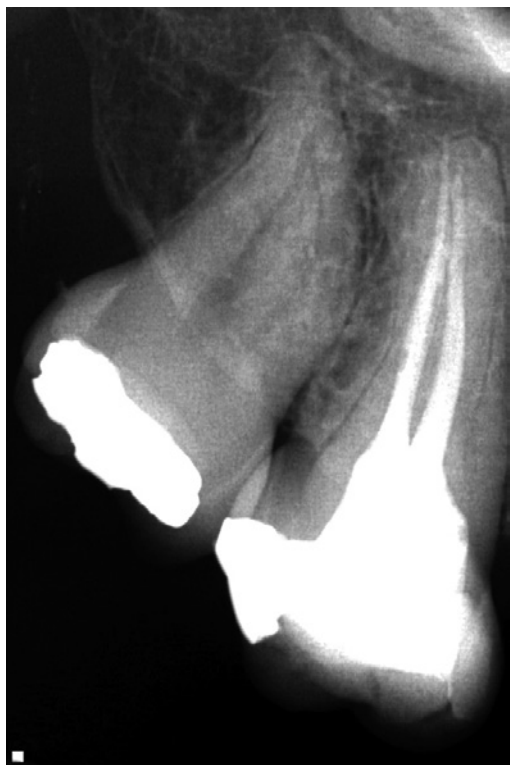

Slika 1. Dijagnostički radiogram zuba 17



Slika 2. Klinički prikaz pristupnog kaviteta i lokalizacije u bukalni (B) i palatinalni (P) korenski kanal zuba 17

5, VDW, Minhen, Nemačka), određena je radna dužina kanalne preparacije na kojoj će se vršiti biomehanička obrada, irigacija i definitivna opturacija kanala korena. Kanali korena su instrumentisani Gates-Glidden svrdlima (Dentsply Maillefer, Ballaigues, Švajcarska) i K turpijama (Dentsply Maillefer, Ballaigues, Švajcarska) krunično-apeksnom tehnikom. Nakon svakog instru-



Slika 3. Definitivna opturacija zuba 17 sa dva korenska kanala

menta kanali su irigirani sa po 2 ml 1% rastvora NaOCl (Semikem, Sarajevo, BiH), a nakon završene celokupne hemomehaničke obrade, finalno irigirani sa 2 ml 17% rastvora EDTA (Pulpdent EDTA Solution; Pulpdent, Watertown, MA) u trajanju od dva minuta i posušeni sterilnim papirnim poenima (Dentsply Maillefer, Ballaigues, Švajcarska). Nakon toga, određeni su glavni gutaperka poeni i kanali su opturirani pastom Syntex (Syntex, Ceramed, Poljska) koristeći modifikovanu monokonu tehniku (Slika 3). S obzirom da kod pacijenta nije bila prisutna postoperativna osetljivost nakon endodontskog tretmana, upućen je na odeljenje Stomatološke protetike, Medicinskog fakulteta u Foči, kako bi se pristupilo izradi fiksne protetske nadoknade u gornjoj vilici.

Izvor finansiranja. Autori nisu dobili sredstva namijenjena ovom istraživanju.

Etičko odobrenje. Etički odbor Medicinskog fakulteta u Foči odobrio je studiju, a svi ispitanici su dali svoju saglasnost za učešće u studiji. Istraživanje je sprovedeno u skladu sa Helsinškom deklaracijom.

Sukob interesa. Autori izjavljuju da nemaju sukob interesa.

Diskusija

U literaturi su opisane brojne anatomske varijacije maksilarnih drugih molara, a prisustvo dva korena i dva kanala smatra se jednom od ređih varijacija, koja se češće javlja kod maksilarnih drugih molara u odnosu na maksilarne prve molare [10]. Do danas nije u potpunosti razjašnjen način nastanka ove varijacije, ali se pretpostavlja da ona nastaje kao posledica poremećaja u Hertwigovoj epitelnoj ovojnici u toku razvoja zuba. Pokazano je da učestalost brojnih anatomo-morfoloških varijacija može da zavisi i od genetske i rasne pripadnost [11].

U ovom radu je prikazana endodontska terapija maksilarnog drugog molara sa dva korena i dva korenska kanala. Silva i saradnici [10] su u svom istraživanju pronašli da pored dve najčešće grupe maksilarnih drugih molara sa tri korena i tri ili četiri kanala, maksilarni drugi molari poseduju još pet različitih varijacija, što ukazuje da ova grupa zuba poseduje značajno složeniji kanalni sistem u poređenju sa maksilarnim prvim molarima. Iako je incidenca dva korena sa po jednim kanalom maksilarnog drugog molara veoma mala, u toku endodontske terapije treba imati na umu i postojanje ove varijacije [10].

Zaključak

Pažljiva analiza preoperativnog radiograma je jedan od važnih koraka u dijagnostikovanju anatomo-morfoloških varijacija korenskog sistema. U slučajevima kada analiza retroalveolarnog radiograma ili lokalizacija ulaza u korenske kanale nakon formiranja pristupnog kaviteta ukažu na postojanje anatomo-morfoloških varijacija korenskog i kanalnog sistema, indikovana je upotreba CBCT snimanja, kako bi se dobile korisne informacije neophodne za uspešno izvođenje endodontske terapije [12].

Funding source. The authors received no specific funding for this work.

Ethical approval. The Ethics Committee of the Faculty of Medicine in Foča approved the study and informed consent was obtained from all individual respondents. The research was conducted according to the Declaration of Helsinki.

Conflicts of interest. The authors declare no conflict of interest.

Literatura

1. Vertucci FJ. Root canal anatomy of the human permanent teeth. *Oral Surg Oral Med Oral Pathol* 1984;58:589-99.
2. Fakhari E, Shokrane A. A maxillary second molar with two separate palatal roots: A Case Report. *J Dent* 2013;14(2):87-9.
3. Nair PR, Sjögren U, Krey G, Kanberg KE, Sundqvist G. Intraradicular bacteria and fungi in root-filled, asymptomatic human teeth with therapy-resistant periapical lesions: a long-term light and electron microscopic follow-up study. *J Endod* 1990;16:580-8.
4. Smadi L, Khraisat A. Detection of a second mesio-buccal canal in the mesiobuccal roots of maxillary first molar teeth. *Oral Surg Oral Med Oral Pathol Oral Radiol Endod* 2007;103:77-81.
5. Hartwell G, Appelstein CM, Lyons WW, Guzek ME. The incidence of four canals in maxillary first molars – a clinical determination. *J Am Dent Assoc* 2007;138:1344-6.
6. Vertucci FJ, Haddix JE, Britto LR. Tooth morphology and access cavity preparation. In: Cohen S, Hargreaves KM, ed. *Pathways of the Pulp*, 9th ed. St. Louis: Mosby Elsevier; 2006. p. 203.
7. Zhang R, Yang H, Yu X, Wang H, Hu T, Dummer PMH. Use of CBCT to identify the morphology of maxillary permanent molar teeth in a Chinese subpopulation. *Int Endod J* 2011;44:162-9.
8. Zheng QH, Wang Y, Zhou XD, Wang Q, Zheng GN, Huang DM. A cone-beam computed tomography study of maxillary first permanent molar root and canal morphology in a Chinese population. *J Endod* 2010;36:1480-4.
9. Neelakantan P, Subbarao C, Ahuja R, Gutmann JL. Cone-beam computed tomography study of root and canal morphology of maxillary first and second molars in an Indian population. *J Endod* 2010;36:1622-7.
10. Silva EJ, Nejaim Y, Silva AI, Haiter-Neto F, Cohenca N. Evaluation of root canal configuration of maxillary molars in a Brazilian population using cone-beam computed tomographic imaging: an in vivo study. *J Endod* 2014;40:173-6.
11. Skidmore AE, Bjorndal AM. Root canal morphology of the human mandibular first molar. *Oral Surg Oral Med Oral Pathol* 1971;32:778-84.
12. Ball RL, Barbizam JV, Cohenca N. Intraoperative endodontic applications of cone-beam computed tomography. *J Endod* 2013;39:548-57.

Endodontic treatment of maxillary second molar with two roots – a case report

Dajana Nogo Živanović, Dragan Ivanović, Tanja Ivanović, Ivana Simić

University of East Sarajevo, Faculty of Medicine, Foca, The Republic of Srpska, Bosnia and Herzegovina

Introduction. The success of endodontic treatment depends on the adequate biomechanical preparation and obturation of the entire root canal system. The untreated or poorly debrided/obtured root canals are among the most frequent causes of endodontic treatment failure. The endodontic treatment of maxillary molar has the highest failure rates due to the complexity of their root canal anatomy. The aim of the study is to present the endodontic treatment of maxillary second molar with two roots and two canals.

Case report. The clinical case report presents the endodontic treatment of maxillary second molar with two roots and two canals in a patient, aged 32 years. After the analysis of preoperative diagnostic radiograph, opening the pulp chamber and access cavity preparation, two canal orifices were localized. After the biomechanical preparation, root canals were obturated with the Gutta-percha points and sealer during the same visit.

Conclusion. Although maxillary second molar most commonly varies in terms of the number of root canals in the buccal roots, less common variations in anatomical and morphological traits, such as the presence of two roots and two canals, should be considered during endodontic treatment.

Keywords: endodontic treatment, root canal morphology, maxillary second molar