

Originalni naučni rad

Ekspresija matriks metaloproteinaze 9 kod stečenog holesteatoma srednjeg uha

**Dalibor Vranješ^{1,2},
Slobodan Spremo^{1,2},
Siniša Šolaja³**

¹Univerzitet u Banjoj Luci, Medicinski fakultet, Banja Luka, Republika Srpska, Bosna i Hercegovina

²Univerzitetski klinički centar Republike Srpske, Klinika za bolesti uha, grla i nosa, Banja Luka, Republika Srpska, Bosna i Hercegovina

³Univerzitetska bolnica Foča, Republika Srpska, Bosna i Hercegovina

Primljen: 31/05/2020
Prihvaćen: 20/06/2020

Adresa autora:
Mr sc. med. Dalibor Vranješ,
Klinika za bolesti uha, grla i nosa,
Univerzitetski klinički centar Republike
Srpske, Banja Luka, Republika Srpska, Bosna
i Hercegovina 12 beba bb, 78000 Banja Luka,
+387 51 342 666
+387 51 342 663
dalibor.vranjes@yahoo.com

Copyright: ©2020 Vranješ D, et al. This is an Open Access article distributed under the terms of the Creative Commons Attribution 4.0 International (CC BY 4.0) license.

Kratak sadržaj

Uvod. Matriks metaloproteinaza 9 (MMP-9) ima jednu od ključnih uloga u migraciji inflamatornih ćelija i destruktivnom ponašanju stečenog holesteatoma srednjeg uha. Cilj studije je bio da se utvrde nivoi ekspresije MMP-9 kod hroničnog otitis media, sa i bez stečenog holesteatoma i njihova korelacija sa patomorfološkim promjenama na membrani timpani (MT).

Metode. Imunohistohemijska studija je uključila 178 ispitanika oba pola, od 5 do 75 godina, koji su podvrgnuti mikrohirurškom liječenju hroničnog otitis media (HOM) u Klinici za bolesti uha, grla i nosa, Univerzitetskog kliničkog centra RS, Banja Luka od 2015. do 2018. godine. Ispitanici su podijeljeni u dvije grupe na osnovu prisustva ili odsustva stečenog holesteatoma: 97 (HHOM) i 81 (HOM). Uzorci perimatriksa stečenog holesteatoma (n=97) i inflamirane sluznice srednjeg uha (n=81) su uzeti intraoperativno. Intraoperativnom eksploracijom je ispitivano prisustvo retrakcije i pojedinih tipova i podtipova perforacije MT. Nivoi ekspresije MMP-9 su određeni imunohistohemijskom analizom.

Rezultati. U prisustvu holesteatoma i visoko pozitivne ekspresije MMP-9, veća je vjerovatnoća pojave ivičnog tipa perforacije MT ($p < 0,01$), dok je kod negativne ekspresije MMP-9 u HOM grupi, veća vjerovatnoća centralnog tipa perforacije MT ($p < 0,01$). Veća je vjerovatnoća prisustva atik podtipa perforacije MT kod ispitanika s holesteatomom i umjereno pozitivne ekspresije MMP-9 ($p < 0,01$). Nije dokazan statistički značajan doprinos nijednog od faktora u predikciji uticaja na pojavu retrakcije MT.

Zaključak. Prisustvo stečenog holesteatoma srednjeg uha i visoko pozitivna ekspresija MMP-9 čine statistički značajne prediktore ivičnog tipa i atik podtipa perforacije MT. Nivoi ekspresije MMP-9 mogu da imaju potencijalni klinički značaj u nastanku ireverzibilnih patomorfoloških promjena na MT kod holesteatoma srednjeg uha.

Ključne riječi: holesteatom, matriks metaloproteinaza 9, membrana timpani

Uvod

Etiopatogeneza stečenog holesteatoma srednjeg uha je još uvijek kontroverzna. Većina studija je usmjerena na istraživanje razvojnih, epidemioloških, hormonalnih i genetskih faktora, kao i terapije koji bi mogli doprinijeti boljem sagledavanju i razumijevanju njegove patogeneze. Prema teoriji invaginacije ili retrakcionog džepa, prekursore sekundarnog tipa stečenog holesteatoma čine retrakcioni džepovi u području *pars flaccida* membrane timpani (MT), koji su uzrokovani negativnim pritiskom u srednjem uhu. Naknadna akumulacija deskvamiranog epitela u retrakcionom džepu

dovodi do stvaranja holesteatoma. Epitelnom invazijom ili migriranjem s ivica traumatski ili jatrogeno uzrokovane perforacije MT, skvamozni epitel urasta u mukozni sloj srednjeg uha i nastavlja nekontrolisani rast, čime se formira matriks i vrećasta struktura perimatriksa od vezivnog tkiva mukoznog sloja srednjeg uha [1-3].

Hronična inflamacija dovodi do metaplazije cilindričnog epitela mukoznog sloja srednjeg uha u pločasto slojeviti epitel, koji potom može proizvoditi keratin, odnosno matriks holesteatoma. Uvećani holesteatom tada može dovesti do dezintegracije i nastanka perforacije MT, što rezultira stanjem tipičnim za stečeni holesteatom. Centralno mjesto u zapaljenskom procesu zauzimaju medijatori inflamacije, koji uključuju proteine, peptide, glikoproteine, citokine, metabolite arahidonske kiseline, azot-monoksid i slobodne radikale kiseonika. Ova jedinjenja proizvode epitelne i endotelne ćelije, kao i infiltrirajuće inflamatorne ćelije [1, 4, 5].

Nastanak holesteatoma karakteriše kaskada reakcija na molekularnom nivou, koje uključuju indukciju matriks metaloproteinaza (MMP), oslobađanje radikala kiseonika i ostalih medijatora inflamacije što dovodi do destruktivnog dejstva holesteatoma zasnovanog na proteolitičkoj aktivnosti, koštanoj resorpciji i regrutovanju inflamatornih ćelija. MMP pripadaju porodici cink-metaloenzima koji se luče kao latentni proenzimi i aktiviraju tokom procesa proteolitičke razgradnje. MMP su visoko homologne, multidomske metaloproteinaze vezane za cink (Zn 2+) koje razgrađuju različite proteinske komponente ekstracelularnog matriksa, promovišu ćelijsku proliferaciju, migraciju i diferencijaciju i mogu imati ulogu u ćelijskoj apoptozi, angiogenezi, reparaciji tkiva i imunom odgovoru [6-8].

MMP-2 i MMP-9 pripadaju porodici želatinaza i sintetišu se u keratinocitima, monocitima, alveolarnim makrofagima, polimorfonuklearnim neutrofilnim granulocitima i ćelijama brojnih malignih tumora. Odgovorne su za razgradnju *želatina*, *laminina* i *nidogena*, a dokazano je da MMP-1 može razgraditi i nativni *kolagen tipa I* i pokrenuti proteolitičku aktivnost MMP-9 i MMP-13. Istraživanja su dokazala da MMP-9 vrši razgradnju *kolagena tipa IV*. Imunohistohemijski je utvrđena

ograničena ekspresija MMP-2 i MMP-9 u epitelnim ćelijama bazalnih i suprabazalnih slojeva holesteatoma, značajnije MMP-9, u odnosu na tkivo spoljašnjeg slušnog kanala [9-11].

Naim i saradnici ističu da se MMP-2 i MMP-9 ponašaju kao destruktivni sistem u ekstracelularnom matriksu holesteatoma, promovišući prekompoziciju okolnih tkiva. Autori su dokazali značajno veću ekspresiju MMP-2 i MMP-9 kod holesteatoma u odnosu na bazalne i suprabazalne slojeve zdrave kože spoljašnjeg slušnog hodnika. *Welkoborsky* takođe tvrdi da bakterije unutar retrakcionog džepa proizvode antigene koji aktiviraju različite citokine i litičke enzime (*ICAM - intercellular adhesion molecules*, *RANKL - Receptor activator of nuclear factor kappa-B ligand*, *IL-Interleukin -1, -2, -6, MMP-2, -9*), uzrokujući degradaciju ekstracelularnog koštanog matriksa i eroziju kosti [12, 13].

Cilj studije je bio da se utvrde nivoi ekspresije MMP-9 kod HOM, sa i bez holesteatoma i njihova korelacija sa patomorfološkim promjenama na membrani timpani.

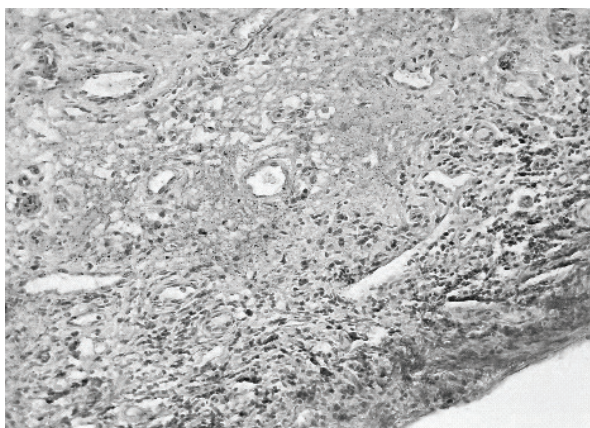
Metode rada

Imunohistohemijska studija je uključila 178 ispitanika oba pola, od 5 do 75 godina, koji su podvrgnuti mikrohirurškom liječenju HOM u Klinici za bolesti uha, grla i nosa, Univerzitetskog kliničkog centra RS (UKC RS), Banje Luke, od 2015. do 2018. godine. Studiju je odobrio Etički odbor UKC RS (br.: 01-10566-2/13). Ispitanici su podijeljeni u dvije grupe na osnovu prisustva ili odsustva stečenog holesteatoma - 97 (HHOM) i 81 (HOM). Dijagnoza oboljenja je zasnovana na istoriji bolesti, kliničkom pregledu ispitanika i dodatnih dijagnostičkih procedura. Primijenjene su zatvorene i otvorene tehnike timpanoplastike s modifikacijama. Uzorci perimatriksa stečenog holesteatoma (n=97) i inflamirane sluznice (n=81) srednjeg uha su uzeti od ispitanika tokom mikrohirurške procedure. Intraoperativnom eksplozijom su ispitivane patomorfološke promjene na MT. Otomikroskopski je ispitivano prisustvo retrakcije i pojedinih tipova (centralni, ivični) i podtipova (atik, prednja-ivična, zadnja-ivična, subtotalni defekt) perforacije MT.

Uključeni su ispitanici s dijagnostikovanim HOM sa i bez stečenog holesteatoma, koji su upućeni na operaciju srednjeg uha. Pacijenti s kongenitalnim holesteatomom, malignim tumorom srednjeg uha, upalom spoljašnjeg uha, prethodnom istorijom operacije uha, kao i uzorci holesteatoma bez perimatriksa, bili su isključeni iz studije. Uzorci dobijeni tokom mikrohkirurške procedure su fiksirani u 10% formalinu, potom ukalupljeni u parafinske blokove iz kojih su dobijeni semiserijski rezovi debljine 4 μm . Nakon deparafinizacije, uzorci su bojani rutinskom hematoksilin-eozinom (HE) metodom, a zatim analizirani pod svjetlosnim mikroskopom. Uzorci su tretirani s citratnim puferom zagrijavanjem u mikrotalasnoj pećnici tokom 20 minuta radi demaskiranja antigena. Nakon blokade endogene peroksidaze hidrogen peroksidom (H₂O₂) u metanolu, uzorci su ispirani u *Tris Bufered Saline* (TBS) rastvoru s pH 7,6.

Imunohistohemijska analiza

Za imunohistohemijsku analizu MMP-9 u uzorcima perimatriksa holesteatoma i inflamirane sluznice kavuma timpani korišćeno je mišje anti-MMP9 monoklonalno antitijelo (*MMP9 Monoclonal Antibody, Clone 2C3, Product# MA1-12894, Invitrogen, Thermo Fisher, USA*). Imunohistohemijska identifikacija ispitivanih medijatora sprovedena je primjenom *En Vision* tehnike. Kao hromogeni supstrat je korišćen 3,3'-*diaminobenzine* (DAB), dok je kontrastiranje izvršeno s hematoksilinom. Imunohistohemijska analiza je izvođena ručno u



Slika 1. Prikaz negativne ekspresije (R=0) u stromalnim i upalnim ćelijama u okolini holesteatoma (anti-MMP9x400)

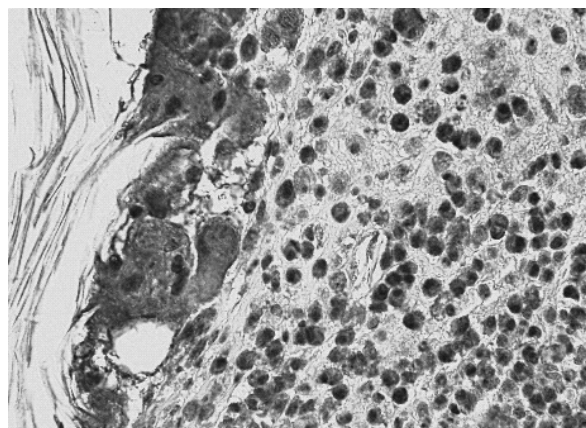
nadležnoj laboratoriji Zavoda za kliničku patologiju. Primjenjivani su originalni reagensi.

U imunohistohemijski obrađenim uzorcima su posmatrani intenziteti ekspresije u svakom pojedinom uzorku, dok je analiza imunohistohemijskih reakcija bazirana na kvantitativnom (0-odsutan, 1-prisutan) i semikvantitativnom određivanju intenziteta ekspresije putem svjetlosnog mikroskopa sistemom gradacije od 0 do 3 (0-odsutan, 1-slab, 2- umjeren, 3-visoki intenzitet).

U odnosu na postotak obojenih ćelija izvršena je podjela u 4 kategorije. Rezultati su smatrani negativnim, ako nije bilo obojenja i označeni su sa 0, slabo pozitivnim kod $\leq 25\%$ pozitivnih ćelija uz oznaku 1, umjerenom pozitivnim kod $\geq 25-50\%$ pozitivnih ćelija uz oznaku 2, a visoko pozitivnim uz oznaku 3, ako je bilo prisutno $\geq 50\%$ pozitivnih ćelija. Određivanje ukupnog rezultata imunohistohemijske reakcije je izračunato na osnovu proizvoda rezultata intenziteta ekspresije i postotka obojenih ćelija. Ukupni rezultati analize su smatrani negativnim kod $R \leq 1$ i označeni su s 0 (Slika 1), slabo pozitivni kod $R \geq 2 \leq 3$ uz oznaku 1+, umjerenom pozitivni kod $R \geq 4 \leq 6$ uz oznaku 2+, a jako pozitivni kod $R = 9$ uz oznaku 3+ (Slika 2).

Statistička analiza

Podaci su analizirani na nivou deskriptivne statistike, računanjem apsolutnih i relativnih distribucija ispitanika kontrolnog i tkiva holesteatoma, sa nivoima ekspresije medijatora, u odnosu na posmatrane faktore, te računanjem aritmetičke sredine i standardne devijacije za dob pacijenata.



Slika 2. Prikaz visoke ekspresije u stromalnim i upalnim ćelijama u okolini holesteatoma (anti-MMP9x400)

ta. Za potrebu izračunavanja razlike u distribuciji ispitanika HOM i HHOM grupe, korišćen je Pirsonov χ^2 -test, a za računanje razlika u dobi ispitanika između grupa Mann-Whitney u ne-parametrijski test. Rezultati su smatrani značajnim ako je $p < 0,05$. Statistička obrada podataka je sprovedena korišćenjem alata za obradu podataka SPSS verzija 21.0 (IBM, USA).

Rezultati

Istraživanje je obuhvatilo 178 ispitanika, od kojih je 95 (53,4%) pripadalo muškom, a 83 (46,6%) ženskom polu. Prosječna starosna dob u ukupnom uzorku je iznosila 49,11 godina ($SD \pm 17,06$), pri čemu je najmlađi ispitanik imao 5, a najstariji 75 godina. Od ukupnog broja, prisustvo perforacije MT je uočeno kod 168 (94,4%), a odsustvo kod 10 (5,6%) ispitanika. Nije uočena statistički značajna razlika između HHOM i HOM grupe ($\chi^2 = 0,39$, $p = 0,53$) po pitanju prisustva perforacije MT. U

HHOM grupi, najveću učestalost je pokazao 31 (96,9%) ispitanik sa slabo pozitivnom ($R=1+$) i 31 (86,1%) s umjereno pozitivnom ($R=2+$) ekspresijom MMP-9, a u HOM grupi 37 (94,9%) ispitanika s negativnom ($R=0$) ekspresijom MMP-9 (Tabela 1). Binarna logistička regresija nije pokazala statistički značajan doprinos nijednog od faktora u predikciji uticaja na pojavu perforacije MT ($\chi^2 = 2,24$, $p = 0,69$).

Od ukupnog broja ispitanika, 87 (51,8 %) je imalo ivični, a 81 (48,2%) centralni tip perforacije MT. Rezultati χ^2 testa ($\chi^2 = 52,5$, $p = 0,000$, $p < 0,01$) su pokazali da je HHOM grupa imala statistički značajno više ispitanika sa ivičnim tipom u odnosu na HOM u kojoj je uočena statistički značajno veća zastupljenost centralnog tipa perforacije MT (Tabela 2). Kategorijalna logistička regresija pokazala je da oba prediktora imaju statistički značajan uticaj na tip perforacije MT ($N = 168$, $R^2 = 0,338$, $p < 0,01$). Ovaj rezultat implicira da se može očekivati veća vjerovatnoća prisustva ivič-

Tabela 1. Ekspresija matriks metaloproteinaze 9 i perforacija membrane timpani

Grupa	Perforacija membrane timpani						
	da		ne				
	N	%	N	%			
HHOM	MMP-9	Negativan (0)		26	96,3%	1	3,1%
		Slabo pozitivan (1+)		31	96,9%	1	3,7%
		Umjereno pozitivan (2+)		31	86,1%	5	13,9%
		Jako pozitivan (3+)		2	100,0%	0	0,0%
HOM	MMP-9	Negativan (0)		37	94,9%	2	5,1%
		Slabo pozitivan (1+)		24	92,3%	2	7,7%
		Umjereno pozitivan (2+)		14	100,0%	0	0,0%
		Jako pozitivan (3+)		2	100,0%	0	0,0%

HHOM - Hronični otitis media s holesteatomom; HOM - Hronični otitis media;
MMP-9 - Matriks metaloproteinaza 9

Tabela 2. Tip perforacije membrane timpani

Tip perforacije membrane timpani	Ivična	N	Grupa		Ukupno
			HHOM	HOM	
		N	71	16	87
		%	77,2%	21,1%	51,8%
	Centralna	N	21	60	81
		%	22,8%	78,9%	48,2%
Ukupno		N	92	76	168
		%	100,0%	100,0%	100,0%

HHOM - Hronični otitis media s holesteatomom; HOM - Hronični otitis media

Tabela 3. Ekspresija matriks metaloproteinaze 9 i tip perforacije membrane timpani

	Standardni koeficijenti		df	F	p
	β	SE			
grupa	,566	,064	1	77,546	,000**
MMP-9	,159	,058	3	7,587	,000**

Zavisna varijabla: Tipovi perforacije membrane timpani

MMP-9 - Matriks metaloproteinaza 9; β - Standardni koeficijent parcijalne regresije; SE - Standardna greška regresije; df - Broj stepeni slobode; F - Jednofaktorska analiza varijanse; **p<0,01

Tabela 4. Ekspresija MMP-9 i podtip perforacije membrane timpani

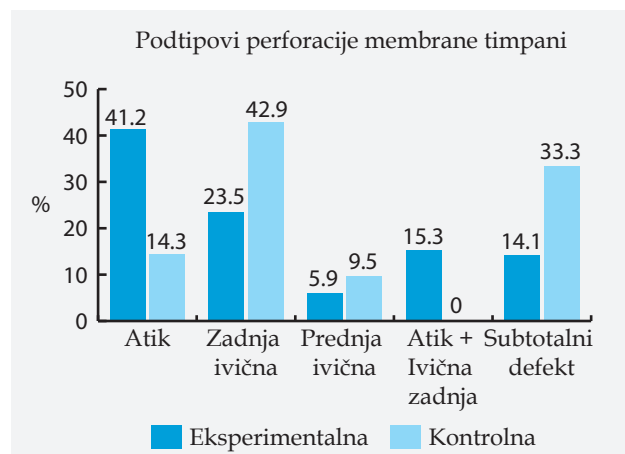
	Standardni koeficijenti		df	F	p
	Beta	SE			
grupa	,274	,115	1	5,654	,019*
MMP-9	,181	,087	3	4,341	,006**

Zavisna varijabla: Podtipovi perforacije membrane timpani

Beta-Standardni koeficijent parcijalne regresije; SE - Standardna greška regresije; df - Broj stepeni slobode; F - Jednofaktorska analiza varijanse; *p< 0,05; **p< 0,01

nog tipa perforacije MT kod prisustva holesteatoma i umjereno (R=2+) i slabo pozitivne (R=1+) ekspresije MMP-9, a u HOM grupi veća vjerovatnoća centralnog tipa i negativne (R=0) ekspresije MMP-9 (Tabela 3).

Od 106 ispitanika u ukupnom uzorku, kod kojih su uočeni pojedini podtipovi perforacije MT, najveću učestalost je pokazalo 38 (35,8%) ispitanika s atik i 29 (27,4%) sa zadnjom-ivičnom perforacijom MT. Utvrđena je statistički značaj-

**Grafikon 1.** Distribucija ispitanika prema podtipu perforacije membrane timpani

na razlika između obje grupe po pitanju podtipa perforacije MT ($\chi^2=12,71$; $p=0,013$, $p<0,05$), gdje je u HHOM grupi bila dominantno zastupljena atik (41,2%), a u HOM zadnja-ivična (42,9%) i subtotalni defekt (33,3%) (Grafikon 1). Kategorijalna logistička regresija je pokazala da oba prediktora imaju statistički značajan uticaj na podtip perforacije MT (N=105, $R^2=0,99$, $p<0,01$). Ovaj rezultat implicira da se može očekivati veća vjerovatnoća prisustva atik podtipa perforacije MT kod holesteatoma i umjerene (R=2+) ekspresije MMP-9 (Tabela 4).

Prisustvo retrakcije MT u ukupnom uzorku je uočeno kod 136 (76,4%), a odsustvo kod 42 (23,6%) ispitanika. Razlika u distribuciji ispitanika prema prisustvu retrakcije MT se nije pokazalo statistički značajnom iako je bila relativ-

Tabela 5. Ekspresija MMP-9 i retrakcija membrane timpani

Grupa	Retrakcija membrane timpani					
			da		ne	
			N	%	N	%
HHOM	MMP-9	Negativan (0)	23	71,9%	9	28,1%
		Slabo pozitivan (1+)	19	70,4%	8	29,6%
		Umjereno pozitivan (2+)	25	69,4%	11	30,6%
		Jako pozitivan (3+)	2	100,0%	0	0,0%
HOM	MMP-9	Negativan (0)	37	94,9%	2	5,1%
		Slabo pozitivan (1+)	18	69,2%	8	30,8%
		Umjereno pozitivan (2+)	11	78,6%	3	21,4%
		Jako pozitivan (3+)	1	50,0%	1	50,0%

HHOM - Hronični otitis media s holesteatomom; HOM - Hronični otitis media; MMP-9 - Matriks metaloproteinaza 9

no niska ($\chi^2=3,28$, $p=0,07$). U obje grupe su bili najzastupljeniji ispitanici bez prisustva retrakcije MT od kojih je u HHOM grupi 25 (69,4%) imalo umjereno pozitivnu ($R=2+$), a u HOM 37 (94,9%) negativnu ($R=0$) ekspresiju MMP-9 (Tabela 5). Binarna logistička regresija nije pokazala statistički značajan doprinos nijednog od faktora u predikciji uticaja na pojavu retrakcije MT ($\chi^2=7,14$, $p=0,13$).

Diskusija

MMP-9 se produkuje u različitim ćelijama, uključujući ćelije epitela, fibroblaste, keratinocite, osteoblaste, ćelije dendrita, makrofage, granulocite i T-ćelije. MMP-9 ima ključnu ulogu u migraciji inflamatornih ćelija i destruktivnom ponašanju holesteatoma iako nivo MMP-9 u serumu ne mora direktno da odražava opseg lokalne tkivne inflamacije. *Sugita* i saradnici ističu da bakterijski endotoksini i citokini domaćina imaju sličan destruktivni učinak na epitelni sloj MT. Autori takođe ističu da učinci bakterijskog endotoksina mogu biti posredovani imunskim odgovorom domaćina. MMP i TNF-alfa su prethodno povezani s različitim hroničnim upalnim procesima, posebno onim koji uključuju gubitak fibrozne strome [14-18].

U našem istraživanju, najveću učestalost u HHOM grupi su pokazali ispitanici s prisustvom perforacije MT i visoko pozitivnom ekspresijom MMP-9 ($R=2+$, $3+$). Po pitanju tipa perforacije MT, uočena je statistički značajna razlika, gdje je kod ispitanika HHOM grupe najveću učestalost pokazao ivični, a kod ispitanika HOM centralni tip perforacije MT. Rezultati ekspresije MMP-9 za HHOM grupu su bili relativno izbalansirani ($R=0$, $+1$, $+2$), dok je u HOM grupi zabilježena najveća učestalost negativne ($R=0$) ekspresije MMP-9. Prediktorski model je dokazao da je holesteatom statistički značajan prediktor prisustva ivične perforacije MT. Takođe je dokazano da visoko pozitivna ekspresija MMP-9 ima statistički značajan prediktivni uticaj na prisustvo ivičnog tipa, a negativna ekspresija MMP-9 centralnog tipa perforacije MT.

Po pitanju podtipa perforacije MT, uočena je razlika na nivou statističke značajnosti. Kod ispitanika HHOM grupe najveću učestalost je pokazao atik podtip perforacije MT, a kod ispitanika

HOM zadnji-ivični i subtotalni defekt. Ekspresija MMP-9 za HHOM grupu je pokazala negativan ($R=0$), a za HOM slabo pozitivan ($R=1+$) rezultat. Prisustvo stečenog holesteatoma srednjeg uha i umjereno pozitivna ($R=2+$) ekspresija MMP-9 su se pokazali statistički značajnim prediktorima atik podtipa perforacije MT.

Prema podacima iz literature, kod atikoantralnog tipa HOM, koji najčešće karakteriše prisustvo holesteatoma, najveću učestalost pokazuje ivična perforacija, koja može obuhvatati različite topografske segmente MT. Uobičajen nalaz može da bude i prisustvo retrakcionog džepa, najčešće u području atika ili *pars tensa* MT. U odnosu na podtip perforacije, najveću učestalost pokazuju atik, zadnja-gornja i perforacija koja zahvata sve topografske segmente MT, označena kao subtotalni defekt [19-21].

Aquino i saradnici, sprovodeći epidemiološku studiju holesteatoma srednjeg uha i mastoidnog nastavka, pronalaze prisustvo centralne perforacije MT u niskom procentu od 13% u njihovom uzorku, a ivičnog tipa i atik podtipa u visokom procentu od 73,6%. Autori navode da je prisustvo holesteatoma bilo najčešće u području atika, iako je bilo moguće na bilo kojoj drugoj lokalizaciji. U imunohistohemijskoj studiji, *Wilmoth* i saradnici dokazuju visoku ekspresiju MMP na MT, stimulisanu od strane TNF-alfa i bakterijskog toksina lipopolisaharida (LPS). Autori ističu da upalne promjene na MT uzrokuju oslobađanje enzima sposobnih za degradaciju ekstracelularnog matriksa što dovodi do nepovratnih patoloških promjena i razvoja holesteatoma. Međutim *Skotnicka* i saradnici u studiji ispitivanja citokina kod hroničnog sekretornog otitisa u dječijem uzrastu ne pronalaze statistički značajnu povezanost između patoloških promjena na MT i nivoa citokina [22-24].

Razlika u distribuciji ispitanika prema prisustvu retrakcije MT se nije pokazala statistički značajnom iako je pokazala nisku vrijednost ($p=0,070$). U obje grupe su bili najzastupljeniji ispitanici bez prisustva retrakcije MT. Po pitanju ekspresije MMP-9, najveću učestalost u HHOM grupi su pokazali ispitanici s umjereno pozitivnim rezultatom ($R=2+$). Ispitujući ekspresiju MMP i njihovih inhibitora u tkivu holesteatoma, *Schönermark* i saradnici dokazuju ograničenu ekspresiju MMP-9 i MMP-2 samo na bazalne i suprabazalne

epitelne ćelijske slojeve holesteatoma za razliku od mukoznog sloja kavuma timpani i MT [11].

Iako na granici statističke značajnosti, naši rezultati imaju ipak određeni klinički značaj po pitanju potencijalnog uticaja stepena ekspresije MMP na retrakciju i atelektazu MT, što u kasnijem toku predisponira nastanku holesteatoma. *Wilmoth* i saradnici pronalaze da bakterijski endotoksini indukuju ekspresiju TNF-alfa, a potom i MMP u MT što rezultira oslobađanjem enzima sposobnih za razgradnju ekstracelularnog matriksa i nastankom ireverzibilnih patoloških promjena poput retrakcija i atelektaza MT i kasnije holesteatoma. *Urik* i saradnici su takođe u svojoj imunohistohemijskoj studiji dokazali pozitivnu

ekspresiju MMP-9 u svim stadijumima retrakcionog džepa MT, što ukazuje na degenerativni proces u ekstracelularnom matriksu vezivnog tkiva. Rezultati studije idu u prilog teoriji retrakcionog džepa u nastanku holesteatoma [25].

Zaključak

Prisustvo stečenog holesteatoma srednjeg uha i visoko pozitivna ekspresija MMP-9 čine statistički značajne prediktore prisustva ivičnog tipa i atik podtipa perforacije membrane timpani. Nivoi ekspresije MMP-9 kod stečenog holesteatoma srednjeg uha mogu da imaju potencijalni klinički značaj u nastanku ireverzibilnih patomorfoloških promjena na membrani timpani.

Izvor finansiranja. Studija je proizašla iz naučno-istraživačkog projekta pod nazivom: "Značaj ekspresije medijatora inflamacije kod holesteatoma srednjeg uha", podržanog od strane Ministarstva za naučnotehnoški razvoj, visoko obrazovanje i informaciono društvo Republike Srpske (br.: 19/6-020/961-68/15).

Etičko odobrenje. Etički komitet Medicinskog fakulteta Univerziteta u Banjoj Luci je odobrilo ovu studiju.

Sukob interesa. Autori izjavljuju da nemaju sukob interesa.

Founding source. A study was derived from the scientific-research project: "Significance of expression of the inflammatory mediators in middle ear cholesteatoma", supported from the Ministry for Scientific and Technological Development, Higher Education and Information Society of the Republic of Srpska (No. 19/6-020/961-68/15).

Ethical approval. The Ethics Committee of the Faculty of Medicine, University of Banja Luka approved the study.

Conflicts of interest. The authors declare no conflicts of interest.

Literatura

1. Kuo CL. Etiopathogenesis of acquired cholesteatoma: prominent theories and recent advances in biomolecular research. *Laryngoscope* 2015;125(1):234-40.
2. Sudhoff H, Tos M. Pathogenesis of attic cholesteatoma: clinical and immunohistochemical support for combination of retraction theory and proliferation theory. *Am J Otol* 2000;21(6):786-92.
3. Karmody CS, Northrop C. The pathogenesis of acquired cholesteatoma of the human middle ear: support for the migration hypothesis. *Otol Neurotol* 2012;33(1):42-7.
4. Gray JD. The chronic ear. The treatment of cholesteatoma in children. *Proc R Soc Med* 1964;57:769-71.
5. Juhn SK, Jung MK, Hoffman MD, Drew BR, Preciado DA, Sausen NJ, et al. The role of inflammatory mediators in the pathogenesis of otitis media and sequelae. *Clin Exp Otorhinolaryngol* 2008;1:117-38.
6. Dennis RG, Whitmire RN, Jackson RT. Action of inflammatory mediators on middle ear mucosa. A method for measuring permeability and swelling. *Arch Otolaryngol* 1976;102(7):420-4.
7. Birkedal-Hansen H. Role of cytokines and inflammatory mediators in tissue destruction. *J Periodont Res* 1993;28:500-10.
8. Cui N, Hu M, Khalil RA. Biochemical and Biological Attributes of Matrix Metalloproteinases. *Prog Mol Biol Transl Sci* 2017;147:1-73.
9. Basset P, Okada A, Chenard MP, Cannan R, Stoll I, Anglard P, et al. Matrix metalloproteinases as stromal effectors of human carcinoma progression: therapeutic implications. *Matrix Biol* 1997;15:535-41.
10. Murphy G, Knauper V. Relating matrix metalloproteinase structure to function: why the "hemopexin" domain? *Matrix Biol* 1997;15:511-18.
11. Schönermark M, Mester B, Kempf H-G, Bläser J, Tschesche H, Lenarz T. Expression of matrix-metalloproteinases and their inhibitors in human cholesteatomas. *Acta Otolaryngol* 1996;116:451-6.
12. Naim R, Sadick H, Schafer C, Hormann K. External auditory canal cholesteatoma: analysis of the integrity of the tissue structure. *Int J Mol Med* 2004;14(4):601-4.
13. Welkoborsky HJ. Current concepts of the pathogenesis of acquired middle ear cholesteatoma. *Laryngo-Rhino-Otologie* 2011;90(1):38-48.
14. Nam SI, Kwon TK. Dexamethasone inhibits interleukin-1beta-induced matrix metalloproteinase-9 expression in cochlear cells. *Clin Exp Otorhinolaryngol* 2014;7(3):175-80.

15. Olszewska E, Matulka M, Mroczko B, Pryczynicz A, Kemon A, Szmitkowski M, et al. Diagnostic value of matrix metalloproteinase 9 and tissue inhibitor of matrix metalloproteinases 1 in cholesteatoma. *Histol Histopathol* 2016; 31(3):307–15.
16. Sugita T, Huang CC, Abramson M. The effect of endotoxin and prostaglandin E2 on the proliferation of keratinocytes in vitro. *Arch Otorhinolaryngol* 1986;243(3):211–4.
17. Wysocki AB, Staiano-Coico L, Grinnell F. Wound fluid from chronic leg ulcers contains elevated levels of metalloproteinases MMP-2 and MMP-9. *J Invest Dermatol* 1993;101:64–8.
18. Mast BA, Schultz GS. Interactions of cytokines, growth factors, and proteases in acute and chronic wounds. *Wound Rep Reg* 1996;4:411–20.
19. Padovan I. *Otorinolaringologija 1 Kirurgija uha*. Zagreb: Školska knjiga;1982.
20. Chang P, Kim S. Cholesteatoma-diagnosing the unsafe ear. *Aust Fam Physician* 2008;37(8):631–8.
21. Spremo S. *Hronične upale srednjeg uha*. Banja Luka: Medicinski fakultet Univerziteta u Banjoj Luci, 2015.
22. Aquino JE, Cruz Filho NA, de Aquino JN. Epidemiology of middle ear and mastoid cholesteatomas: study of 1146 cases. *Braz J Otorhinolaryngol* 2011;77(3):341–7.
23. Wilmoth JG, Schultz GS, Antonelli PJ. Tympanic Membrane Metalloproteinase Inflammatory Response. *Otolaryngol Head Neck Surg* 2003;129(6):647–54.
24. Skotnicka B, Hassmann E. Cytokines in children with otitis media with effusion. *Eur Arch Otorhinolaryngol* 2000;257(6):323–6.
25. Urík M, Hurník P, Žiak D, Machač J, Šlapák I, Motyka O, et al. Immunohistochemical analysis of retraction pocket pars tensa of tympanic membrane in children. *Int J Pediatr Otorhinolaryngol* 2019;122:111–6.

Expression of matrix metalloproteinase-9 in acquired middle ear cholesteatoma

Dalibor Vranješ^{1,2}, Slobodan Spremo^{1,2}, Siniša Šolaja³

¹University of Banja Luka, Faculty of Medicine, Banja Luka, The Republic of Srpska, Bosnia and Herzegovina

²University Clinical Center of the Republic of Srpska, The Ear, Nose and Throat Department, Banja Luka, The Republic of Srpska, Bosnia and Herzegovina

³University Hospital Foca, The Republic of Srpska, Bosnia and Herzegovina

Introduction. Matrix metalloproteinase-9 (MMP-9) plays one of the key roles in the migration of inflammatory cells and the destructive behavior of acquired middle ear cholesteatoma. The aim of the study was to determine the expression levels of MMP-9 in chronic otitis media, with and without acquired cholesteatoma, as well as to determine the correlation between them and the pathomorphological changes in the tympanic membrane (TM).

Methods. Immunohistochemical study included 178 patients of both sexes, aged 5-75 years, who underwent microsurgical treatment of chronic otitis media (COM) at the Ear, Nose and Throat Department of the University Clinical Center of the Republic of Srpska in Banja Luka from 2015 to 2018. Patients were divided into two groups on the basis of the presence or absence of acquired cholesteatoma: 97 (CCOM) and 81 (COMWC). The samples of the perimatrix of acquired cholesteatoma (n=97) and inflamed middle ear mucosa (n=81) were taken intraoperatively. The presence of retraction and certain types and subtypes of TM perforations were examined by intraoperative exploration. MMP-9 expression levels were determined by immunohistochemical analysis.

Results. In the presence of cholesteatoma and highly positive expression of MMP-9, the marginal type of TM perforation was more likely to occur ($p < 0.01$) while in negative expression of MMP-9 in the COMWC group, the central type was more likely to occur ($p < 0.01$). There was a higher probability of the presence of attic subtype of TM perforation in patients with cholesteatoma and moderate positive expression of MMP-9 ($p < 0.01$). There was not a statistically significant contribution of any of the factors in the prediction of the influence on the occurrence of TM retraction.

Conclusion. The presence of acquired middle ear cholesteatoma and highly positive expression of MMP-9 are statistically significant predictors of the presence of marginal type and attic subtype of TM perforation. Expression levels of MMP-9 may have potential clinical significance in the development of irreversible pathomorphological changes on TM in middle ear cholesteatoma.

Keywords: cholesteatoma, matrix metalloproteinase-9, tympanic membrane