

Prikaz bolesnika

Intraduralni ekstramedularni spinalni meningeom nivoa Th3–Th4 kod 83 godine stare pacijentkinje

Vjeran Saratlić^{1,2}, Vesna Ivanišević^{3,4}, Sanja Marić^{1,2},
Radmil Marić^{1,2}, Branislava Ćurčić^{1,2}

¹Univerzitetska bolnica Foča, Republika Srpska, Bosna i Hercegovina

²Medicinski fakultet Foča, Univerzitet u Istočnom Sarajevu, Foča, Republika Srpska, Bosna i Hercegovina

³Klinika za neurohirurgiju, Univerzitetski klinički centar Republike Srpske, Banja Luka, Republika Srpska, Bosna i Hercegovina

⁴Medicinski fakultet, Univerzitet u Banjoj Luci, Banja Luka, Republika Srpska, Bosna i Hercegovina

Kratak sadržaj

Uvod. Meningeomi rastu sa unutrašnje strane duralnog omotača koji obavijaju kičmenu moždinu, ali izvan nervnih korijenova i čine drugi najčešći intraduralni ekstramedularni spinalni tumor. Uobičajeno, meningeomi su benigni, sporo rastu i mogu proći godine dok se pojave prvi neurološki simptomi. Spinalni meningeomi se javljaju najčešće u starosti od 50 do 70 godina i devet puta su češći kod žena nego kod muškaraca.

Prikaz bolesnika. Pacijentkinja starosti 83 godine primljena je na neurološko odjeljenje zbog slabosti u nogama koja traje više od četiri mjeseca. Pri prijemu nije samostalno pokretna. Anamnestički se saznaje da posljednjih godinu dana hoda otežano uz bolove u krstima koji se šire niz noge. Prije tri godine ugrađena joj je endoproteza na lijevom kuku. Neurološki pregled je pokazao da postoji spastična duboka parapareza više izražena lijevo, sa živahnim patelarnim refleksom i obostrano prisutnim patološkim znakom Babinskog. Nivo ispada senzibiliteta je iznad pupka, pacijentkinja je inkontinentna. Na rendgenskom snimku lumbosakralne (L/S) kičme vidljive su degenerativne promjene sa suženjima intravertebralnih prostora, prednjim i stražnjim osteofitima. Kompjuterizovanom tomografijom torakalne i L/S kičme, bez i sa kontrastom, otkriveno je postojanje intraduralnog ekstramedularnog tumora u visini Th3-Th4 koji odgovara meningeomu. Postavljene su indikacije za operaciju i tumor je u cijelosti odstranjen. Postoperativni tok je protekao uredno. Patohistološki nalaz je potvrdio dijagnozu meningeoma. Pacijentkinja je poslata na rehabilitaciju i nakon tri mjeseca samostalno je stala na noge. Hoda sa hodalicom koju sve rjeđe koristi.

Zaključak. Spinalni meningeomi mogu biti uspješno resecirani sa zadovoljavajućim ishodom, niskom stopom komplikacija i boljim kvalitetom života čak i kada je tumor otkriven kasno sa razvijenim neurološkim ispadom.

Ključne riječi: intraduralni ekstramedularni meningeomi, mikrohiruska resekcija, funkcionalni oporavak

Adresa autora:
Doc. dr sc. Vjeran Saratlić
Univerzitetska bolnica Foča,
Medicinski fakultet Foča
Studentska 5, 73300 Foča
vjerans@t-com.me

Uvod

Najčešći tipovi intraduralnih ekstramedularnih tumora su meningeomi koji se razvijaju sa unutrašnje strane duralne membrane, pa zatim Schwanom i neurofibromi koji rastu sa korijena kičmenog živca i ependimomi koji nastaju na filum terminale [1].

Spinalni meningeomi se najčešće javljaju u petoj dekadi života, a u preko 70% slučajeva između 50. i 70. godine života. U 75 do 85% slučajeva meningeomi se javljaju kod žena i to u torakalnom dijelu, a u cervikalnom ili lumbosakralnom se rijetko javljaju [2-4]. Meningeom tipično raste polako sa pripojištem za unutrašnju stranu dure, najčešće dorzo-lateralno, rjeđe kao „en plaque meningeomas“.

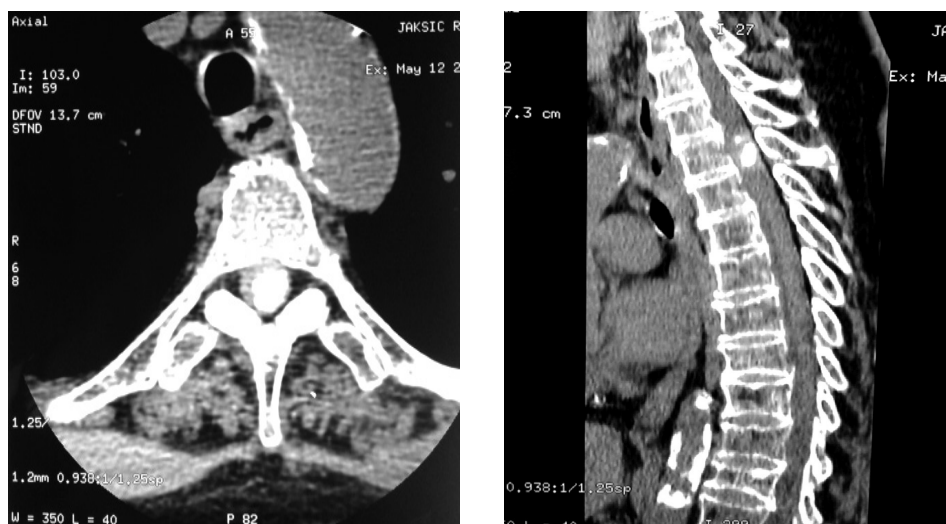Klinička prezentacija meningeoma varira od blagog do značajnog neurološkog deficita. Najčešći klinički znak je bol u leđima, senzomotorni deficit i poremećaj sfinktera. Dijagnoza se postavlja kompjuterizovanom tomografijom (CT) i magnetnom rezonacijom (MRI) koristeći i T1 i T2 vrijeme [5]. U liječenju se primjenjuje mikrohiruska operacija, ultrasonična disekcija i kompletno odstranjivanje tumora, uz intraoperativni neurofiziološki monitoring nezavisno od lošeg preoperativnog neurološkog statusa [6-9].

Prikaz slučaja

Bolesnica stara 83 godine je primljena na neurološko odjeljenje zbog slabosti u nogama koja traje preko četiri mjeseca. Bol je krenuo iz slabinskog segmenta sa širenjem u noge više lijevo, a slabost se produbila tako da je kod prijema samostalno nepokretna. Prije četiri mjeseca je bila na ispitivanju u bolnici i tegobe su pripisane uzrastu i degenerativnim promjenama na lumbosakralnoj (L/S) kičmi, kukovima i degenerativnim promjenama na koljenima, koje se vide na rendgenskim snimcima. Tada je bolesnica bila pokretna uz pomoć štapa. Pacijentkinja navodi da je prije tri godine zbog izražene koksartoze lijevog kuka ugrađena endoproteza sa kojom je zadovoljna.

Internistički nalaz odgovara godištu, pacijentkinja redovno uzima antihipertenzivne lijekove. Glikemija je u granicama normalnog.

Pri prijemu pacijentkinja je samostalno nepokretna, a neurološki nalaz pokazuje da je prisutna duboka spastična parapareza više izražena lijevo sa živahnim patelarnim refleksima uz obostrano prisutan patološki znak Babinskog. Nivo ispada senzibiliteta nešto iznad pupka. Pacijentkinja je inkontinentna već jedan mjesec sa plasiranim urinarnim kate-terom i ne kontroliše spoljašni analni sfinkter.



Slika 1. Kompjuterizovana tomografija torakalne kičme (aksijalni i sagitalni presjek) pokazuje postojanje ekspanzivne lezije (dijelom solidne, a dijelom kalcificirane) na nivou Th3-Th4 intraduralno ekstramedularno, više lijevo

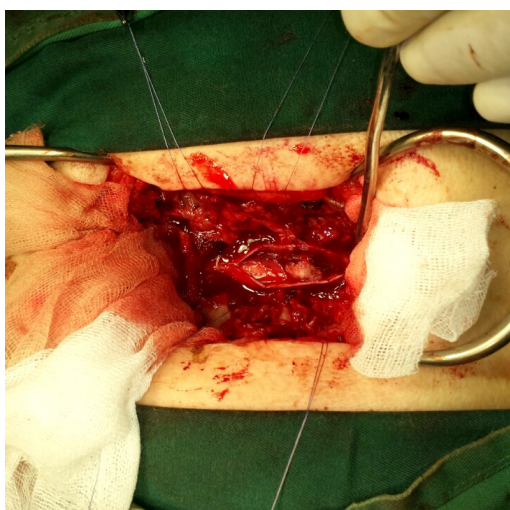
S obzirom na neurološki nalaz, postavljene su indikacije za CT torakalne kičme bez i sa kontrastom, koji ukazuje na postojanje jasno ograničenog ekspanzivnog procesa na nivou Th3-Th4 intraduralno ekstramedularno dorzolateralno lijevo, dijelom solidne konzistencije, uz dobro bojenje kontrastom, a dijelom kalcificirano, koje po radiološkim karakteristikama odgovara spinalnom dorzolateralnom meningeomu (Slika 1).

Postavljene su indikacije za operativni zahvat. U opštoj anesteziji urađena je laminectomia Th3Th4, sa kompletnim mikrohirurškim odstranjenjem tumora (Slika 2 i 3). Patohistološkom analizom je postavljena dijagnoza Meningeoma psamosum partim calcificatum.

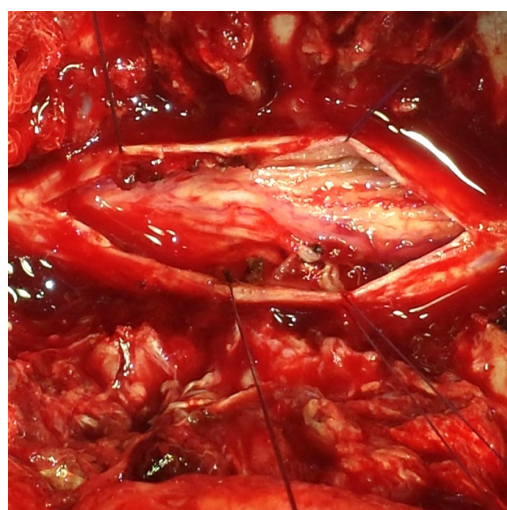
Postoperativni tok je protekao uredno, bez komplikacija. Rana je uredno zarasla i konci su izvađeni dvanaesti dan. Od trećeg postoperativnog dana fizeoterapeut je započeo sa pasivnim vježbama donjih ekstremiteta u krevetu i sjedenjem sa nogama spuštenim niz krevet i intenzivnim fizikalnim tretmanom. Pacijentkinja se dvadeseti dan nakon operacije prevodi na stacionarnu rehabilitaciju i nakon tri mjeseca ustaje samostalno iz kreveta i hoda uz pomoć hodalice. Nakon šest mjeseci povremeno koristi hodalicu.

Diskusija

Još 1887. godine Sir Victor Horsley i Sir William Gowers su uradili uspješno hirurško odstanjenje spinalnog meningeoma [10]. Kasnije, 1938. godine Cushing je definisao da je operacija meningeoma jedna od „najljepših“ među svim drugih operativnim procedurama [11]. Spinalni meningeomi su solitarni u 98% slučajeva i predstavljaju 25 do 46% od svih primarnih spinalnih tumora. Javljaju se kod osoba između 40 do 82 godine i kod osoba ženskog pola u odnosu 9 : 1 prema osobama muškog pola [12]. Spinalni meningeomi rastu kao „okovratnik“ oko kičmene moždine infiltrirajući piju mater [13]. Češće javljanje spinalnih meningeoma kod žena se može objasniti uticajem hormonalnih faktora, jer su progesteronski i estrogenski receptori nađeni u meningeomima histološkim ispitivanjima. Izvještaji pokazuju vezu između meningeoma i karcinoma dojke, kao i uticaj na rast tumora u periodu trudnoće i menopauze [14]. Meningeomi se najčešće javljaju u predjelu torakalne kičme (80%) i to lateralno u 45 do 71%, posterolateralno u 10 do 30% slučajeva i anterolateralno u odnosu na kičmenu moždinu kod 15 do 27% slučajeva [1-3].



Slika 2. Intraoperativni nalaz intraduralnog ekstramedularnog tumora, meningeoma. Disekcija od kičmene moždine, korijenova i pripoja na duri dorzolateralno lijevo sa ekstirpacijom.



Slika 3. Kompletna ekstirpacija tumora, hemostaza i šav dure.

Klinička prezentacija spinalnih meningeoma varira od blagog do izrazito velikog neurološkog ispada, zavisno od njegove lokalizacije. Najčešći simptom je radikularni bol i bol u leđima. Rastom tumora i pritiskom na medulu spinalis javlja se mijelopatija sa vaskularnim poremećajima, praćena senzomotornim deficitom, hiperefleksijom dubokih tetivnih refleksa, posebno patelarnih, pozitivnim znakom Babinskog, poremećajima sfinktera i ataksičnim hodom [2-6,10, 12, 13].

Uobičajena dijagnostička metoda spinalnih tumora je CT koja dobro prikazuje postojanje kalcifikata unutar tumora i MRI sa i bez kontrasta u T1 i T2 vremenu, sagitalnoj i aksijalnoj i koronarnoj ravni, omogućavajući ranu dijagnozu i planiranje operativnog zahvata. U diferencijalnoj dijagnozi spinalnih meningeoma treba razmatrati intraduralni ekstramedularni Schwanom.

Hirurgija je jedini izbor u liječenju spinalnih meningeoma, čak i u slučajevima teškog neurološkog deficita i velike starosti, a cilj je totalno uklanjanje tumora [3, 4, 7-9]. Spinalni meningeomi histološko-patološki uobičajeno su benigni u više od 95% slučajeva i prema klasifikaciji Svjetske zdravstvene organizacije svrstavaju se u gradus I. Prognoza ovih pacijenata najviše zavisi od preoperativnih neuroloških ispada, starosti pacijenta, trajanja simptoma, lokalizacije tu-

mora u odnosu na medulu spinalis, kompletnosti resekcije tumora, histopatološkog nalaza i invazija pije mater [7, 14-16]. Postoperativne komplikacije mogu da budu curenje likvora, infekcija rane, aseptični meningitis, arahnoiditis, spinalna nestabilnost, plućna embolija i pneumonija [3-6, 8, 9, 12-14]. Pojava recidiva spinalnih meningeoma nakon totalne resekcije je opisana u 1,3% do 14% bolesnika u roku od 5-10 godina [1, 2, 4-7].

Prikazani slučaj pokazuje ispravnosti stava da i pored visokog godišta pacijenata, komorbiditeta, velikog neurološkog deficita, velikog operativnog rizika, treba pristupiti operativnom zahvatu ekstirpacije tumora, s obzirom da se radi o benignoj ekspanziji.

Zaključak

Benigni spinalni intraduralni ekstramedularni tumori, meningeomi, mogu biti uspješno resecirani sa zadovoljavajućim ishodom i niskom stopom komplikacija čak i kada se kasno otkriju kod starijih osoba i sa prisutnim značajnim neurološkim deficitom. Rana dijagnoza postavljena sa CT ili MRI, mikrohirurška tehnika, intraoperativni neurofiziološki monitoring garantuju dobar ishod.

Autori izjavljuju da nemaju sukob interesa.
The authors declare no conflicts of interest.

Literatura

1. Albanese V, Platania N. Spinal intradural extramedular tumors. Personal experiance. *Neurosurg Sci* 2012;46:18-24.
2. Gezen F, Kahraman S, Ganalaci Z. Reviw of 36 cases of spinal cord meningeoma. *Spine* 2010;25:727-31.
3. Cohen G, Zikel OM, Koch CA. Spinal meningiomas in patients younger than 50 years of age, a 21-years experience. *J Neurosurg (Spine)* 2010;98:258-63.
4. Cavanaugh DA. Intraspidal meningeoma in a 101-year, should age determine the aggressiveness of intervention? *Surg Neurol* 2009;69(2):130-4.
5. Saraceni C, Harrop JS. Spinal meningeoma chronicles of contemporary neurosurgical diagnosis and management. *Clin Neurol Neurosurg* 2009;111(5):221-6.
6. Morandi X, Haegelen C. Results in the operative treatment of elderly patients with spinal meningeomas. *Spine* 2012;29(19):2191-4.
7. Riad H, Knafo S. Spinal meningeomas: Surgical outcome and literature review. *Neurochirurgie* 2013;59:30-4.
8. Saraceni C, Haroop JS. Spinal meningeoma: chronicles of contemporary neurosurgical diagnosis and management. *Clinic Neurol Neurosurg* 2009;111(3):221-6.
9. Yoon SH. Surgical outcome of spinal canal meningeomas. *J Korean Neurosurg Soc* 2007;42(4):300-4.
10. Mulholland RC. Sir Willam Gowers 1845-1915. *Spine* 1996;21:1106-10.
11. Cushing H, Eisenhardt L. Meningiomas: Their Clasification, Regional Behavior; Life History and Surgical and Results. Springfield, Illinois: Charles C. Thomas; 1938.
12. Peker S. Spinal meningeomas, evulation of 40 patients. *J Neurosurg* 2012;49:7-11.

13. Gamache F, Wang J, Deck M, Heise C. Unusual appearance of an plaque meningeoma of the cervical spinal canal. A case report and literature review. *Spine* 2011;26(5): E87-E89.
14. Barnholtz-Sloan JS, Kruchko C. Meningeomas: cause and risk factors. *Neurosurg Focus* 2010;23(4):E2.
15. Pena M, Galasko C, Barrie J. Delay in diagnosis of intradural spinal tumors. *Spine* 2011;17:1100-16.
16. Roser F, Nakamura M, Bellinzona M. Proliferation potential of spinal meningeomas. *Eur Spine* 2010; 15:111-215.

Spinal intradural extramedullar meningioma at Th3–Th4 level in 84-year-old female patient

Vjeran Saratlić^{1,2}, Vesna Ivanišević^{3,4}, Sanja Marić^{1,2}, Radmil Marić^{1,2},
Branislava Čurčić^{1,2}

¹University Hospital Foča, The Republic of Srpska, Bosnia and Herzegovina

²Faculty of Medicine Foča, University of East Sarajevo, The Republic of Srpska, Bosnia and Herzegovina

³Clinic of Neurosurgery, University Clinical Center of The Republic of Srpska, Banja Luka, The Republic of Srpska, Bosnia and Herzegovina

⁴Faculty of Medicine, University of Banja Luka, The Republic of Srpska, Bosnia and Herzegovina

Introduction. Meningiomas grow from the dural sheath surrounding the spinal cord but outside the nerve roots and make the second most common intradural extramedullar spinal tumor. Schwannomas and neurofibromas that grow from the roots of the spinal nerve and press on the spinal cord are one of the most frequent spinal tumors. Typically, spinal meningiomas are benign and slow-growing. It may take years before the first neurological symptoms such as back pain and leg weakness caused by the pressure of tumor on the spinal cord appear. Spinal meningiomas most often occur at age 50–70 years and women are nine times more likely to be diagnosed with them. Meningiomas most commonly occur 80% in the thoracic region (80%), 15-20% in the cervical region, while no cases of meningiomas were found in the lumbosacral region.

Case report. A 83-year-old female patient was admitted to the Department of Neurology due to leg weakness that had lasted for more than four months. On admission to the ward, she could not move freely. Her medical history revealed that her walking ability was hampered during the last year and was followed by back pain running down her legs. She got the left hip endoprosthesis three years ago. Neurological examination showed that there was a spastic paraparesis more affecting the left side, with increased patellar reflex and positive pathological Babinski sign on both sides. The level of sensibility disorders was above the navel and the patient was incontinent. X-rays of lumbosacral (L/S) spine revealed the existence of degenerative changes in intravertebral space narrowing and anterior and posterior osteophytes. Using computed tomography (CT) of the thoracic and L/S spine, with and without contrast, the existence of intradural extramedullar spinal tumor at Th3–Th4 level corresponding to the meningioma was confirmed. The indications for surgery were set and the tumor was removed. The postoperative course was normal. Pathohistological findings confirmed the presence of meningioma. The patient was sent to rehabilitation and after three months was able to move freely. The need for walking frame she is currently using has been reduced.

Conclusion. Even if the tumor is discovered too late with already developed neurologic deficit, spinal meningiomas can be successfully resected with a satisfactory outcome, low complication rate and better quality of life.

Keywords: intradural extramedullar tumors – meningiomas, microsurgical resection, functional recovery