

*Originalni naučni rad*

## Vaskularne intervencije kod tumora retroperitoneuma sa infiltracijom velikih krvnih sudova

Radmil Marić<sup>1,3</sup>, Đorđe Radak<sup>2</sup>, Sanja Marić<sup>1,3</sup>, Dražan Erić<sup>1,3</sup>, Veljko Marić<sup>1,3</sup>, Nenad Lalović<sup>1,3</sup>, Helena Marić<sup>1,3</sup>, Mirjana Ćuk<sup>1,3</sup>, Vjeran Saratlić<sup>1,3</sup>, Rade Miletić<sup>1,3</sup>, Dalibor Potpara<sup>1,3</sup>, Velibor Simetić<sup>1</sup>, Zoran Ivković<sup>1</sup>, Siniša Ristić<sup>3</sup>

<sup>1</sup>Univerzitetska bolnica Foča, Foča, Republika Srpska, Bosna i Hercegovina

<sup>2</sup>Institut za kardiovaskularne bolesti „Dedinje“, Beograd, Republika Srbija

<sup>3</sup>Medicinski fakultet Foča, Foča, Republika Srpska, Bosna i Hercegovina

### Kratak sadržaj

**Uvod.** Uspješnost izvođenja vaskularnih rekonstrukcija, naročito velikih abdominalnih i torakalnih krvnih sudova, nije promijenila stavove većine onkoloških hirurga koji smatraju da je tumorska invazija vaskularnih struktura relativna kontraindikacija za uklanjanje tumora. Cilj rada je pokazati da operacije retroperitonealnih tumora koji su u koliziji sa velikim krvnim sudovima imaju prihvatljiv perioperativni morbiditet i mortalitet u ranom postoperativnom toku i zadovoljavajuće udaljene rezultate.

**Metode.** Rad predstavlja prospektivnu studiju koja obuhvata 46 bolesnika (31 muškarac) starosti između 29 i 84 godina (prosječna starost 58 godina) kod kojih je urađena resekcija i rekonstrukcija visceralnih krvnih sudova retroperitoneuma, tokom hirurške resekcije primarnih i sekundarnih tumora retroperitoneuma. Glavni rezultati mjerenja u ovoj studiji su rani (<30 dana) morbiditet i mortalitet, kasni (>30 dana) vaskularni morbiditet i mortalitet, primarna prohodnost vaskularne rekonstrukcije i preživljavanje.

**Rezultati.** Resekcija donje šuplje vene sa rekonstrukcijom PTFE graftom izvedena je kod 4 bolesnika, a aortna resekcija sa rekonstrukcijom graftom kod 2 bolesnika. Rekonstrukcija portne vene bila je izvedena tokom resekcije neoplazmi pankreasa i neoplazme jetre u 3 bolesnika. Resekcija i rekonstrukcija gornje mezenterične arterije kod 2 bolesnika, zajedničke ilijačne arterije kod 2, zajedničke ilijačne vene u 3 bolesnika. Lijenalna, femoralna i donja mezenterična arterija rekonstruisane su kod 3 bolesnika. Tridesetodnevni mortalitet bio je 8,7% (4 bolesnika). Opšti tridesetodnevni morbiditet bio je 17,39%, dok rani vaskularni morbiditet uključuje krvarenje na arterijskoj ili venskoj anastomozi kod 2 bolesnika i ranu trombozu vaskularnog grafta kod 2 bolesnika. Primarna prohodnost vaskularne rekonstrukcije za 12 mjeseci bila je 80%, a preživljavanje 56,5%. Tokom perioda praćenja 26 bolesnika je bilo živo, bez recidiva osnovne bolesti. Kumulativna stopa preživljavanja bila je 64,3% i 48,2% za 1 i 3 godine.

**Zaključak.** Istovremene rekonstruktivne vaskularne procedure dozvoljavaju resekciju tumora koji zahvataju vaskularne strukture sa prihvatljivim ranim i kasnim morbiditetom i mortalitetom.

**Ključne riječi:** retroperitonealni tumor, tumorska invazija, krvni sudovi, vaskularna rekonstrukcija

*Adresa autora:*  
Doc. dr Radmil Marić  
Studentska 7 b  
73300 Foča  
rmaricr@yahoo.com

## Uvod

Tokom prošlih decenija, postoperativni morbiditet i mortalitet nakon velikih resekcija bio je u stalnom opadanju, pa su hirurzi prihvatili slobodnije indikacije u resekciji tumora sa zahvatanjem vaskularnih struktura koji zahtijevaju rekonstrukciju [1]. Vaskularne resekcije i rekonstrukcije urađene u vrijeme resekcije tumora imaju veliku važnost naročito kod tumora retroperitonealnog prostora. Objavljeni radovi pokazuju prisustvo vaskularnih komplikacija koje su nastale kao posljedica vaskularnih resekcija i rekonstrukcija na velikim krvnim sudovima tokom resekcije karcinoma i eksploracije vaskularnih struktura kod komplikovanih resekcija tumora. Invazija krvnih sudova retroperitoneuma tumorom obično se smatra kriterijumom neresektabilnosti. Noviji radovi prikazuju rezultate i strategiju agresivne resekcije velikih krvnih sudova retroperitoneuma koja se postiže kompletnom resekcijom tumora uz istovremenu resekciju i rekonstrukciju krvnog suda korištenjem vaskularnog grafta [2]. Primarni i sekundarni tumori retroperitoneuma se relativno kasno dijagnostikuju zbog potencijalno velikog prostora, koji dugo dozvoljava nesmetani rast [3].

U radu je ispitivan perioperativni morbiditet i mortalitet "en bloc" tumorskih resekcija koje zahtijevaju velike vaskularne resekcije i rekonstrukcije, i određivano preživljavanje pacijenata kod takvih procedura. Vršena je i procjena ranog i kasnog vaskularnog morbiditeta i mortaliteta velikih vaskularnih resekcija i rekonstrukcija i njihovog efekta na preživljavanje.

## Metode rada

Rad predstavlja deskriptivnu i prospektivnu studiju koja obuhvata 46 bolesnika (31 muškarac) starosti između 29 i 84 godina (prosječna starost 58 godina) koji su zahtijevali prateću resekciju velikih vaskularnih struktura i vaskularnu rekonstrukciju u pokušaju postizanja kompletne resekcije tumora retroperitoneuma sa vaskularnom invazijom. Vaskularne resekcije i rekonstrukcije izvedene su upotrebom standardnih operativnih tehnika. Kontrola zahvaćenih vaskularnih struktura proksimalno i distalno od tumora bila je izvedena prije blok

resekcije tumora za zahvaćenim vaskularnim strukturama. Kod svih bolesnika primijenjena je sistemska heparinizacija prije resekcije tumora i zahvaćenih vaskularnih struktura. Vaskularne rekonstrukcije su bile prilagođene zahvaćenim krvnim sudovima i korišteni su različiti graftovi.

Bolesnici su podijeljeni u dvije grupe. U prvoj grupi kod 15 bolesnika (32,6%) zbog različitih tumora retroperitoneuma sa invazijom velikih vaskularnih struktura učinjena je neka od vaskularnih procedura (resekcija, rekonstrukcija, bajpas rekonstrukcija, ligatura, trombektomija). U drugoj grupi je kod 31 bolesnika (67,4%) učinjena resekcija retroperitonealnog tumora bez prateće vaskularne procedure, ali je zbog atherencije tumora i prisutne kompresije na zid velikih krvnih sudova retroperitoneuma bila neophodna eksploracija retroperitonealnog prostora uz potrebnu vaskularnu kontrolu proksimalno i distalno od tumora. Analizirali smo vrstu operativne intervencije, vrstu prateće vaskularne procedure, vrstu upotrebljenog vaskularnog grafta, patologiju reseciranih tumora, perioperativni i postoperativni morbiditet i mortalitet. Kasno preživljavanje i recidiv tumora bili su konstatovani u posebnim kliničkim nalazima i patološkim izvještajima.

U radiološkoj dijagnostici korištena je ultrasonografija, kompjuterizovana tomografija (CT), magnetna reznanca (MRI) i venokavografija u određivanju hirurške resektabilnosti i planiranja prateće vaskularne procedure. Lokalizacija i vrsta tumora, obim resekcije zbog recidiva bolesti ili preoperativne iradijacije, kompletnost resekcije, nevaskularne komplikacije, registrovani su za svakog bolesnika zajedno sa indikacijama i tipom vaskularne rekonstrukcije, vrstom korištenog grafta i svim komplikacijama koje prate vaskularne procedure. Kvalitet vaskularne rekonstrukcije određen je tokom praćenja kliničkim pregledom, dupleks - sonogramom, CT skenom i angiografskim pregledom.

Statističkom obradom rezultata izvršeno je sređivanje, grupisanje i tabeliranje rezultata za svaki parametar posebno. Glavni rezultati mjerenja u ovoj studiji su rani morbiditet i mortalitet (<30 dana), kasni vaskularni morbiditet i mortalitet (>30 dana), primarna prohodnost vaskularne rekonstrukcije i preživljavanje. Od deskriptivnih statističkih parametara iz-

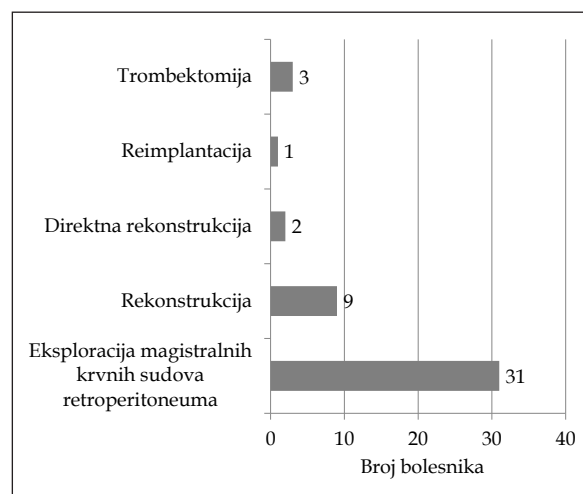
računavana je aritmetička sredina ( $\bar{x}$ ) sa mjerama disperzije (SD), intervalne vrijednosti, kao što su mod i medijana. Za testiranje statističke značajnosti nivoa i frekvencije ispitivanih obilježja koriste se sljedeći testovi: Studentov-t- test, Pearson-ov  $\chi^2$ - test. Za izračunavanje vjerovatnoće (stope) preživljavanja korištena je metoda tabela preživljavanja po Kaplan–Meyeru. Prednost ove metode je u tome što omogućava da budu iskorišteni svi podaci o praćenju bolesnika do trenutka završetka studije bez obzira što svi bolesnici nisu praćeni jednako dugo.

## Rezultati

Ispitivano je 46 pacijenata starosti od 29 do 84 (prosječna starost 58) godine, koji su podvrgnuti onkološkoj operaciji koja je zahtijevala prateću vaskularnu resekciju i rekonstrukciju usljed invazije ili atherencije (kompresije) velikih vaskularnih struktura tumorom. Osnovni podaci o bolesnicima prikazani su u tabeli 1. Muški i ženski pol nije bio podjednako zastupljen. Kod 46 bolesnika koje obahvata naše istraživanje bio je 31 bolesnik muškog i 15 bolesnika ženskog pola. Iako postoji razlika u zastupljenosti polova u odnosu na vrstu operativnog zahvata, ona nije statistički značajna ( $\chi^2 = 0,005$ ,  $p > 0,05$ ).

Najvažnija prateća oboljenja obuhvataju hipertenziju kod 7 bolesnika, diabetes mellitus kod 2 bolesnika, poznatu koronarnu bolest kod 3 bolesnika i hroničnu opstruktivnu bolest pluća kod 2 bolesnika. Patologija reseciranih tumora obuhvata primarne tumore retroperitoneuma (13 bolesnika), tumore bubrega (11 bolesnika), tumore nadbubrežne žlijezde (9 bolesnika), tumore jetre i ekstrahepatičnih žučnih puteva (3 bolesnika), tumore debe-

log crijeva (3 bolesnika), tumore gušterače (2 bolesnika), tumore materice (2 bolesnika), tumore jajnika (1 bolesnik), tumore testisa (1 bolesnik) i tumore mokraćne bešike (1 bolesnik) (Tabela 2). Od ukupnog broja bolesnika kod kojih je urađena onkološka resekcija, kod 19 bolesnika je resekcija učinjena zbog recidiva tumora. Vaskularne rekonstrukcije uključuju aortnu resekciju sa rekonstrukcijom protetskim graftom kod 2 bolesnika, resekciju v. cavae inferior sa rekonstrukcijom ringovanim PTFE graftom kod 4 bolesnika, rekonstrukciju hepaticne arterije kod 2, v. portae 3, a. lienalis 1, a. mesentericae superior 2, a. iliacae communis 2, a. femoralis 1, a. mesentericae inferior 1 i v. iliace communis kod 3 bolesnika. Kod neoplazmi pankreasa koje su dozvoljavale resekciju portne vene, gornja mezenterična arterija i hepaticna arterija su rescirane i rekonstruisane primarnom anastomozom ili graftom kod 2 bolesnika (Grafikon 1.) Opšti mortalitet unutar 30 dana bio je 8,7% (4 bolesnika).



**Grafikon 1.** Raspodjela bolesnika prema vrsti vaskularne operacije

**Tabela 1.** Osnovni podaci o bolesnicima i operisanim tumorima

|  | Grupa sa vaskularnom rekonstrukcijom | Grupa bez vaskularne rekonstrukcije | p           |
|--|--------------------------------------|-------------------------------------|-------------|
| Broj (%) bolesnika                         | 15 (32,6%)                           | 31 (67,4%)                          |             |
| Starost, godine                            | 54                                   | 58                                  | $p > 0,05$  |
| Pol, muški                                 | 10                                   | 21                                  | $p > 0,05$  |
| Primarni tumori retroperitoneuma, broj (%) | 3 (6,52%)                            | 10 (21,73%)                         | $p > 0,05$  |
| Operisani recidivi tumora, broj (%)        | 4 (8,69%)                            | 15 (32,60%)                         | $p > 0,05$  |
| Kompletna resekcija tumora, broj (%)       | 13 (28,26%)                          | 24 (52,17%)                         | $p = 0,696$ |

Tabela 2. Poreklo retroperitonealnih tumora

|                                 | Grupa                     |                               | Ukupno      |
|---------------------------------|---------------------------|-------------------------------|-------------|
|                                 | Vaskularna rekonstrukcija | Bez vaskularne rekonstrukcije |             |
| Primarni tumor retroperitoneuma | 3 (20,0 %)                | 10 (32,3 %)                   | 13 (28,3 %) |
| Bubreg                          | 2 (13,3 %)                | 9 (29,0 %)                    | 11 (23,9 %) |
| Nadbubrežna žlijezda            | 3 (20,3 %)                | 6 (19,4 %)                    | 9 (19,6 %)  |
| Jetra i EHP                     | 3 (20,3 %)                | 0                             | 3 (6,5 %)   |
| Debelo crijevo                  | 0                         | 3 (9,7 %)                     | 3 (6,5 %)   |
| Pankreas                        | 2 (13,3 %)                | 0                             | 2 (4,3 %)   |
| Uterus                          | 1 (6,7 %)                 | 1 (3,2 %)                     | 2 (4,3 %)   |
| Ovarijum                        | 0                         | 1 (3,2 %)                     | 1 (2,2 %)   |
| Testis                          | 0                         | 1 (3,2 %)                     | 1 (2,2 %)   |
| Mokraćna bešika                 | 1 (6,7 %)                 | 0                             | 1 (2,2 %)   |
| Ukupno                          | 15                        | 31                            | 46          |

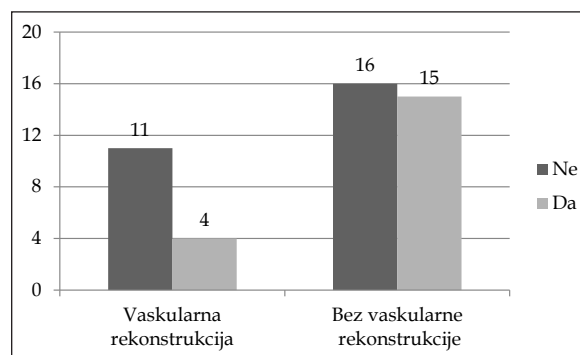
Od 46 bolesnika, podaci o praćenju postoje za 39, dok se 7 bolesnika izgubilo tokom perioda praćenja. Najduži period praćenja bolesnika je 58 mjeseci, a najkraći 2 mjeseca. Pacijenti su podijeljeni u dvije grupe prema vrsti učinjenog operativnog zahvata. U prvoj grupi nalaze se bolesnici kojima je pored onkološke resekcije urađena i dodatna vaskularna operacija zbog zahvaćenosti velikih vaskularnih struktura retroperitoneuma. U drugoj grupi su bolesnici gdje dodatna vaskularna procedura nije bila neophodna, ali je zbog radikalnosti operacije bila neophodna eksploracija magistralnih krvnih sudova retroperitoneuma. Bolesnici su, prosječno, imali 58 godina. Najstariji bolesnik je imao 84, a najmlađi 29 godina. Prosječna starost bolesnika u grupi gdje je urađena vaskularna rekonstrukcija je 54 godine, dok je u grupi bez vaskularne rekonstrukcije 58 godina. Studentovim t - testom nije dobijena statistički značajna razlika u prosječnoj starosti između upoređenih grupa ( $t = 1,096$ ;  $p > 0,05$ ).

Od 46 bolesnika operisanih zbog tumora retroperitoneuma, zbog recidiva ranije operisanog tumora operisano je 19 bolesnika. Recidivi tumora bili su više zastupljeni u grupi bolesnika bez vaskularne rekonstrukcije (Grafikon 2). Najčešći je bio recidiv tumora bubrega (6 bolesnika), primarnog tumora retroperitoneuma (4 bolesnika), tumora debelog crijeva (3 bolesnika), tumora uterusa (2 bolesnika), tumora ovarijuma (1 bolesnik), tumora testisa (1 bolesnik), i tumora mokraćne bešike (1 bolesnik).

Nije dobijena značajna statistička razlika

u zastupljenosti recidivnih tumora u odnosu na grupe prema vrsti operativnog zahvata ( $\chi^2 = 1,967$ ;  $p > 0,05$ ). Najvažniji uslov koji treba da ispuni hirurška resekcija tumora je kompletnost resekcije, što direktno utiče na vrijeme preživljavanja. U najvećem procentu kod naših bolesnika zadovoljen je ovaj uslov. Ne postoji statistički značajna razlika između poređenih grupa ( $p = 0,696$ ). U grupi bolesnika gdje je urađena dodatna vaskularna procedura kompletnost resekcije bila zadovoljena kod 13 bolesnika (86,7 %). Primarni tumori retroperitonealnog prostora bili su kod 13 bolesnika ili 28,3%, dok su sekundarni tumori retroperitoneuma bili kod 33 bolesnika ili 71,7%.

Kod 15 bolesnika operisanih zbog tumora retroperitonealnog prostora koji su u koliziji sa velikim krvnim sudovima pored onkološke resekcije kao prateća operativna procedura



Grafikon 2. Broj bolesnika operisanih zbog recidiva tumora u grupi bolesnika sa, odnosno, bez vaskularne rekonstrukcije

**Tabela 3.** Krvni sudovi na kojima su urađene vaskularne intervencije

| Krvni sud           | Broj | %     |
|---------------------|------|-------|
| v. cava inferior    | 4    | 17,5  |
| v. portae           | 3    | 13,0  |
| aorta               | 2    | 8,70  |
| a. hepatica         | 2    | 8,70  |
| a. mesenterica sup. | 2    | 8,70  |
| a. hepatica comm.   | 3    | 13,0  |
| v. iliaca comm.     | 3    | 13,0  |
| a. femoralis        | 1    | 4,35  |
| a. lienalis         | 1    | 4,35  |
| a. mesenterica inf. | 1    | 4,35  |
| v. renalis          | 1    | 4,35  |
| Ukupno              | 23   | 100 % |

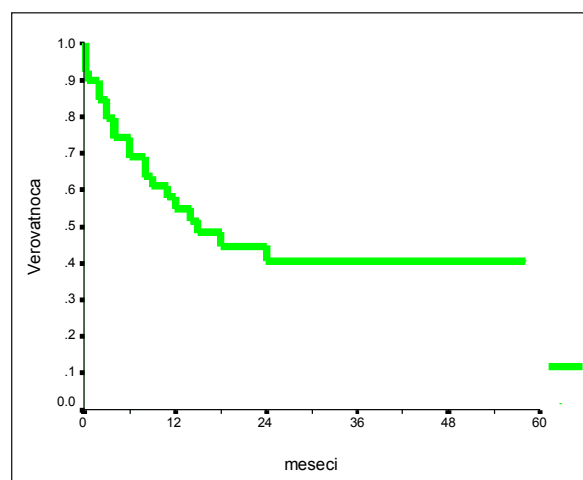
urađena je resekcija i rekonstrukcija krvnih sudova zahvaćenih tumorom. Vena cava inferior je rekonstruisana kod 4 bolesnika (26,7%), aorta abdominalis kod 2 bolesnika (13,3%), vena portae je rekonstruisana kod 3 bolesnika (20%), a. hepatica i a. mesenterica superior kod 2 bolesnika (13,3%), a. i v. iliaca communis rekonstruisane su kod 3 bolesnika (20%), a. femoralis, a. lienalis i a. mesenterica inferior su rekonstruisane kod jednog bolesnika (6,7%).

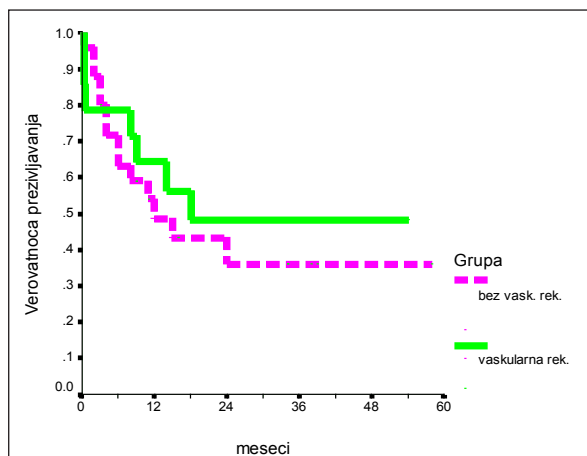
Najveći broj vaskularnih rekonstrukcija tokom izvođenja onkoloških resekcija izveden je na jednom od velikih krvnih sudova retroperitoneuma, dok su istovremene resekcije i rekonstrukcije na više krvnih sudova retroperitoneuma izvedene u manjem broju. Vaskularne komplikacije su svakako prisutne kod velikih onkoloških resekcionih procedura, ali još više kod onih resekcija koje su praćene dodatnim vaskularnim resekcijama i rekonstrukcijama. U grupi bolesnika sa vaskularnom rekonstrukcijom komplikacije su se javile kod tri bolesnika: kod bolesnika operisanog zbog tumora nadbubrežne žlijezde kome je zbog istovremene aneurizmatske bolesti infrarenalne aorte učinjena AFF rekonstrukcija, javila se tromboza lijevog kraka „Y“ proteze zbog čega je naknadno urađena trombektomija. Kod druga dva bolesnika, od kojih je jedan operisan zbog tumora jetre i infiltracije v. cavae inferior, a drugi zbog tumora glave pankreasa sa infiltracijom portne vene i gornje mezenterične vene, radilo se o retroperitonealnom krvavljenju, zbog čega urađena reoperacija i revizija

hemostaze.  $\chi^2$ -testom nije dobijena statistički značajna razlika u zastupljenosti vaskularnih komplikacija u odnosu na posmatrane grupe.

Analiza preživljavanja vršena je izračunavanjem kumulativne vjerovatnoće preživljavanja pomoću tablica smrtnosti ili životnih tablica po metodi Kaplan-Meier-a. Ova metoda omogućava da budu iskorišteni svi podaci o praćenju bolesnika do trenutka završetka studije, bez obzira što svi bolesnici nisu praćeni jednako dugo. Od 46 bolesnika prikazanih u našoj seriji, podaci o praćenju postoje za 39, dok se 7 bolesnika izgubilo tokom perioda praćenja. Najduži period praćenja bolesnika je 58 mjeseci, a najkraći 2 mjeseca. Srednji period praćenja je 28,31 mjeseci. Rani mortalitet (unutar 30 dana) je 10,25%. Četiri bolesnika umrla su u toku hospitalizacije u periodu do 15 postoperativnog dana. Stopa preživljavanja za period od 1 i 3 godine iznosi 56,41% i 46,15%. Srednje vrijeme preživljavanja iznosi 15 mjeseci (Grafikon 3).

Od 15 bolesnika kojima je pored onkološke resekcije urađena i neka od vaskularnih procedura zbog kolizije tumora sa velikim krvnim sudovima retroperitoneuma, podatke o praćenju imamo za 14 bolesnika, dok se 1 bolesnik izgubio tokom praćenja. U toku hospitalizacije u postoperativnom toku unutar 15 dana umrla su 3 bolesnika, tako da je rani mortalitet (unutar 30 dana) je 21,42%. Vrijeme praćenja bolesnika je u periodu od 2 mjeseca do 54 mjeseca. Stopa preživljavanja za period od 1 i 3 godine iznosi 64,28% i 50%. Srednje vrijeme preživljavanja

**Grafikon 3.** Kaplan-Meier-ova kriva preživljavanja svih ispitivanih bolesnika



**Grafikon 4.** Kaplan-Meier-ova kriva preživljavanja bolesnika kojima je urađena vaskularna resekcija (puna linija) i onih bez vaskularne resekcije (isprekidana linija)

iznosi 18 mjeseci. Od 31 bolesnika kojima je zbog retroperitonealnog tumora urađena samo onkološka resekcija bez vaskularne resekcije i rekonstrukcije podatke o praćenju imamo za 25, dok se 6 bolesnika izgubilo tokom perioda praćenja. Tokom hospitalizacije u postoperativnom toku unutar 15 dana umro je 1 bolesnik, tako da rani mortalitet (unutar 30 dana) iznosi 4%. Vrijeme praćenja bolesnika je od 2 mjeseca do 58 mjeseci. Stopa preživljavanja za period od 1 i 3 godine iznosi 52% i 44%. Srednje vrijeme preživljavanja je 12 mjeseci.

Nije dobijena statistički značajna razlika u vremenu preživljavanja u odnosu na posmatrane grupe ( $p=0,566$ ).

## Diskusija

Sadašnje tehnike dozvoljavaju rekonstrukciju velikih vaskularnih struktura sa visokim stepenom pouzdanosti i trajnosti. Uprkos priznatim uspjesima vaskularnih rekonstrukcija, naročito velikih abdominalnih i torakalnih krvnih sudova, mnogi hirurzi još smatraju tumorsku invaziju kritičnih vaskularnih struktura relativnom kontraindikacijom za uklanjanje tumora. Malo je poznat kasni vaskularni morbiditet u rekonstrukciji obavljenoj u toku resekcije tumora [4].

Retroperitonealne maligne neoplazme se javljaju češće nego benigne. Cistička građa tumora je karakterističnija za benignu promjenu, dok solidna za maligne tumore. Solidni tumori imaju češću incidencu od cističnih i mješovitih [5].

Tumori retroperitoneuma spadaju u red nijemih tumora koji u toku pojave kliničkih simptoma imaju značajne dimenzije. Retroperitonealno tkivo je rastresito, anatomski neograničeno, što omogućava tumorima da rastu u svim pravcima i dostignu velike dimenzije prije nego što daju tegobe. Veličinom, ekspanzivnošću i infiltrativnim rastom tumori uzrokuju kompresiju i dislokaciju retroperitonealnih organa što dovodi do ispoljavanja kliničkih simptoma. Najčešće tegobe su nespecifični bolovi u truhu, gubitak u tjelesnoj težini i poremećaj pražnjenja crijeva.

Rezultat pritiska ili invazije tumora na urinarni trakt je pojava hematurije, dizurije, oligurije i anurije. Retroperitonealni tumori mogu pokazivati endokrinu aktivnost – sa kateholaminskim i insulinskim dejstvom. Sarkomi su najčešći primarni tumori retroperitoneuma. Metastatski tumori su najviše zastupljeni u limfnim čvorovima, i porijekla su malignih tumora testisa, prostate, uterusa, pankreasa, i bubrega [6].

Fizikalni nalaz kod retroperitonealnih neoplazmi nije patognomoničan. Obično se palpacijom nalazi na abdominalnu tumefakciju, sa prisustvom slobodne tečnosti ili bez nje u intraperitonealnom prostoru. Ascitna tečnost je znak pritiska tumora na portnu ili hepatičke vene. U sklopu kliničke slike retroperitonealnog tumora rijetke manifestacije su edemi donjih ekstremiteta sa pojavom varikoziteta, ili bez njih, edem skrotuma ili labija vulve što je posljedica kompresije na limfni i venski drenažni sistem [7].

Radi preciznog određivanja zahvaćenosti pojedinih retroperitonealnih organa i procjene operabilnosti, neophodno je uraditi kontrastna snimanja: CT, MRI, intravensku urografiju, aortografiju, kavografiju, duodenalnu pasažu, irigografiju. Preoperativna histološka dijagnostika se postiže perkutanom biopsijom tumora pod kontrolom ultrazvuka ili CT. Nerijetko se definitivna dijagnoza postavlja tek za vrijeme eksplorativne laparotomije. Ultrasonografija omogućava potpuni prikaz donje šuplje vene, uključujući i retrohepatični segment. Postoje određena ograničenja za ovu dijagnostiku (gas u crijevima), ali kada se ostvari adekvatna vizuelizacija promjene ultrasonografija je veoma senzitivna, gotovo kao MRI i venokavografija. CT i MRI su najčešće dijagnostičke procedure u otkrivanju i planiranju liječenja retroperito-

nealnih tumora sa vaskularnom invazijom. Angiografija je „zlatni standard“ ispitivanja kod bolesnika sa sumnjivim perifernim i centralnim arterijskim i venskim opstrukcijama nastalim zbog infiltracije retroperitonealnim tumorom i tumorske kompresije na zid krvnog suda [8].

Osnovni cilj hirurške terapije retroperitonealnih tumora je uklanjanje tumora u cjelini. Zbog osobina tumora kao što su kasno otkrivanje, veličina, histološki tip, u velikom broju slučajeva nije moguće potpuno uklanjanje tumora. U ovim okolnostima neophodno je reducirati tumorsko tkivo u što je moguće većoj mjeri kako bi se otklonili kompresivni efekti i smanjila endokrina aktivnost tumora [9]. Za sigurnu intraoperativnu procjenu operabilnosti i bezbjedno uklanjanje tumora u cjelini neophodno je široko operativno polje koje se najbolje postiže totalnom medijalnom laparotomijom. Eksplozacija treba da odgovori na tri pitanja: 1) da li je tumor lokalno operabilan; 2) da li postoje udaljene metastatske promjene; 3) o kom histološkom tipu tumora je riječ. U okviru odgovora na prvo pitanje, pored procjene mogućnosti odvajanja tumora od vitalnih struktura, mora se donijeti valjana procjena da li bolesnik može da podnese ekstenzivan operativni zahvat. Operativni mortalitet je veliki i kreće se do 35%, a operabilnost retroperitonealnih tumora u samo četvrtini slučajeva [10].

Benigni i maligni retroperitonealni tumori poslije uklanjanja imaju veliku učestalost recidiviranja. Maligni tumori se ponovo javljaju u preko 50% slučajeva. Metastaze se najčešće javljaju u jetri, plućima i kostima.

Abdominalna aorta je resecirana i rekonstruisana vaskularnom protezom kod dva bolesnika sa tumorom lijeve nadbubrežne žlijezde, i to u jednom slučaju je urađena resekcija aneurizmatički promijenjene infrarenalne aorte i interpozicija dakronskog grafta promjera 16 mm. Nije bilo komplikacija tokom perioda praćenja od 24 mjeseca, protočnost vaskularne proteze je zadovoljavajuća. U drugom slučaju resekcija i rekonstrukcija aorte učinjena je aorto – bifemoralnom rekonstrukcijom. Rani postoperativni tok je komplikovan trombozom lijevog kraka grafta, što je zahtijevalo reoperaciju i trombektomiju. Smrtni ishod je nastupio dvadesetog postoperativnog dana.

Donja šuplja vena je bila zahvaćena tumorom kod četiri bolesnika operisana zbog

retroperitonealnog tumora. U prvom slučaju se radilo o recidivnom tumoru desnog bubrega operisanog prije deset godina. Drugi bolesnik je operisan zbog tumora lijevog bubrega sa širenjem u lijevu renalnu venu i donju venu kavu. Sljedeći bolesnik operativno je liječen zbog tumora desne nadbubrežne žlijezde sa infiltracijom desnog bubrega i donje šuplje vene. Poslednji u ovoj grupi bolesnika kojima je pored onkološke operacije urađena i dodatna vaskularna operacija operisan je zbog tumora desnog režnja jetre se infiltracijom vene kave. Nakon učinjene radikalne onkološke procedure tokom koje je dio donje šuplje vene resecirano zajedno sa tumorom rekonstrukcija je učinjena sa PTFE graftom, dok je kod četvrtog bolesnika zbog ekstenzije tumorskog tromba u lijevu renalnu venu i venu kavu učinjena trombektomija. Tri bolesnika nisu imali postoperativne komplikacije, protočnost vaskularnih graftova bila je 100%, tokom perioda praćenja u trajanju od 12 mjeseci. Kod poslednjeg bolesnika u ovoj grupi kome je urađena desna hepatektomija sa resekcijom i rekonstrukcijom vene kave, sa PTFE graftom, učinjena je reoperacija zbog tromboze grafta. Nakon učinjene trombektomije, nastaje nova komplikacija u vidu retroperitonealnog krvavljenja. Smrtni ishod nastupio je sedamnaestog postoperativnog dana. Donja šuplja vena je u studijama drugih autora rekonstruisana zbog različitih retroperitonealnih tumora sa minimalnim vaskularnim morbiditetom i prohodnosti grafta većoj od 80% za 24 mjeseca [11-13].

Berselli i sar [14] su analizirali 22 studije koje obuhvataju 841 bolesnika sa karcinomom pankreasa koji je zahtijevao resekciju portne vene i rekonstrukciju u toku pankretoduodenektomije. Njihove analize pokazuju da dodatna resekcija portne vene i dodatna rekonstrukcija imaju mali morbiditet i mortalitet u odnosu na standardnu operativnu proceduru [14]. U ispitivanoj seriji portna vena je zahvaćena tumorom kod tri bolesnika. Dva bolesnika su operisana zbog tumora pankreasa, jedan zbog tumora lijevog režnja jetre kome je nakon učinjene lijeve hepatektomije i holecistektomije zbog prisutne tromboze portalne vene urađena trombektomija. Nije bilo komplikacija u periodu praćenja u trajanju od 12 mjeseci. Pomenuti autori kod bolesnika podvrgnutih resekciji i rekonstrukciji portalne vene tokom pankreatiko-duodenektomije prikazuju peto-

godišnje preživljavanje 5%. [14] Od 7 bolesnika u ovoj studiji samo 1 bolesnik (20,8%) je imao recidiv bolesti. Ovaj neočekivani ishod može se objasniti veoma brižljivim odabiranjem svih 7 bolesnika, pošto oni predstavljaju ispod 10% bolesnika podvrgnutih pankreatikoduodenektomiji. Kod dva bolesnika koji su operisani zbog tumora gušterače pored portne vene tumorom su zahvaćene i gornja mezenterična i zajednička hepatična arterija. Vaskularna operacija u ovim slučajevima podrazumijevala je resekciju i direktnu rekonstrukciju zahvaćenih krvnih sudova. U jednom od ovih slučajeva došlo je do intraperitonealnog krvavljenja, nakon reoperacije nastupio je letalni ishod. U drugom slučaju nisu registrovane postoperativne komplikacije, vrijeme preživaljavanja je bilo 18 mjeseci.

Indikacije za vaskularnu intervenciju u hirurškom tretmanu maligniteta su dvostruke: jedno je neophodno liječenje rijetkih intraoperativnih ili neposredno postoperativnih komplikacija, i druga je prateća resekcija – rekonstrukcija velikih krvnih sudova infiltriranih lokalno uznapredovalim tumorom [15]. U našoj seriji prikazali smo 9 bolesnika sa karcinomom nadbubrega. Kod 3 bolesnika postojala je vaskularna invazija magistralnih krvnih sudova retroperitoneuma koja je zahtijevala pored onkološke i vaskularnu resekciju i rekonstrukciju. Preživljavanje u našoj seriji za period od 1 i 3 godine u grupi bolesnika sa vaskularnom rekonstrukcijom iznosi 64,28% i 50%. U studiji Di Perne i sar. [16] opšte preživljavanje bilo je 70% za 24 mjeseca za brižljivo odabrane bolesnike što je približno slično sa drugim objavljenim radovima. El-Galley [17] prikazuje zahvaćenost donje šuplje vene tumorskim trombom kod karcinoma bubrega koja se nalazi od 4% do 10% bolesnika. Ekscizija tumora je moguća kod većine ovih bolesnika sa preživljavanjem od 77% za dvije godine i 55% za 5 godina kod bolesnika koji nisu imali evidentirane metastaze. Bissada i sar. [18] izvještavaju o ishodu liječenja karcinoma bubrega sa zahvatanjem donje šuplje vene u 54 bolesnika. 48 bolesnika nije imalo evidentirane metastaze. Sedam bolesnika je

imalo invaziju zida donje šuplje vene i zahtijevali su parcijalnu ili kompletnu resekciju vene kave. Od 48 bolesnika bez evidentiranih metastaza, perioperativni mortalitet je bio 2%. Dvadeset dva bolesnika (47%) su živa bez prisutnih metastaza, 4% razvijaju solitarne metastaze, i 36% na kraju razvijaju multiple metastaze. Period praćenja je od 25 do 144 mjeseca. Chiche i sar. [19] prikazuju seriju od 105 bolesnika podvrgnutih hirurškom liječenju karcinoma nadbubrežne žlijezde. Kod 26 bolesnika (24,8%), karcinomi pokazuju širenje u suprarenalnu venu, renalnu venu, ili donju šuplju venu. Ova retrospektivna studija opisuje hirurško liječenje 15 bolesnika (14,3%) sa velikim zahvatanjem vene kave. Primarni karcinom nadbubrežne žlijezde lokalizovan je na desnoj strani kod 12 bolesnika i lijevoj kod 3 bolesnika. U našoj seriji prikazali smo 9 bolesnika sa karcinomom nadbubrega. Kod 3 bolesnika postojala je vaskularna invazija magistralnih krvnih sudova retroperitoneuma koja je zahtijevala, pored onkološke, i vaskularnu resekciju i rekonstrukciju. Preživljavanje u našoj seriji za period od 1 i 3 godine u grupi bolesnika sa vaskularnom rekonstrukcijom iznosi 64,28% i 50%.

## Zaključak

Rani mortalitet (<30 dana) veći je u grupi bolesnika kojima je pored onkološke resekcije urađena i dodatna vaskularna rekonstrukcija. Kompletnost onkološke resekcije kod retroperitonealnih tumora sa invazijom magistralnih krvnih sudova postiže se samo uz korištenje dodatnih vaskularnih procedura. Tumorska invazija kritičnih vaskularnih struktura ne mora biti kontraindikacija za operativno liječenje primarnih i sekundarnih retroperitonealnih tumora, što nameće potrebu uključivanja vaskularnog hirurga u hirurške timove koji se bave onkološkom hirurģijom.

Autori izjavljuju da nemaju sukob interesa.  
The authors declare no conflicts of interest.



Literatura

1. Ohman JW, Chandra V, Poultsides G, Harris EJ. Iliocaval and aortoiliac reconstruction following en bloc retroperitoneal leiomyosarcoma resection. *J Vasc Surg* 2013;57:850-3.
2. Joshi S, Ayyathurai R, Shields J, Ciancio G. Regarding "inferior vena cava resection and reconstruction for retroperitoneal tumor excision". *J Vasc Surg* 2012;56:1198-9.
3. Katz MH, Lee JE, Pisters PW, Skoracki R, Tamm E, Fleming JB. Retroperitoneal dissection in patients with borderline resectable pancreatic cancer: operative principles and techniques. *J Am Coll Surg* 2012;215:11-8.
4. Wang Q, Jiang J, Wang C, Lian G, Jin MS, Cao X. Leiomyosarcoma of the inferior vena cava level II involvement: curative resection and reconstruction of renal veins. *World J Surg Oncol* 2012;10:120-4.
5. Shen X, Qiu Y, Zheng Y, Zhang S. Retroperitoneal laparoscopic liposuction for large adrenal myelolipomas: a report of nine cases. *J Laparoendosc Adv Surg Tech A* 2012;22:578-80.
6. Quinones-Baldrich W, Alktaifi A, Eilber F, Eilber F. Inferior vena cava resection and reconstruction for retroperitoneal tumor excision. *J Vasc Surg* 2012;55:1386-93.
7. Ghosh J, Bhowmick A, Baguneid M. Oncovascular surgery. *Eur J Surg Oncol* 2011;37:1017-24.
8. Anaya-Ayala JE, Cheema ZF, Davies MG, Lumsden AB, Reardon MJ. Concomitant reconstruction of infrarenal aorta and inferior vena cava after en bloc resection of retroperitoneal rhabdomyosarcoma. *Vasc Endovascular Surg* 2011;45:769-72.
9. Fiore M, Colombo C, Locati P, et al. Surgical technique, morbidity, and outcome of primary retroperitoneal sarcoma involving inferior vena cava. *Ann Surg Oncol* 2012;19:511-8.
10. Al-Saif OH, Sengupta B, Amr S, Meshikhes AW. Leiomyosarcoma of the infra-renal inferior vena cava. *Am J Surg* 2011;201:e18-20.
11. Passari G, Lentini S, Benedetto F, La Spada M, Spinelli F. Cross-femoral venous by-pass (Palma's procedure) to relieve venous hypertension due to retroperitoneal leiomyosarcoma: a case report. *Acta Chir Belg* 2010;110:383-6.
12. Kyriazi MA, Stafyla VK, Chatzinikolaou I, et al. Surgical challenges in the treatment of leiomyosarcoma of the inferior vena cava: analysis of two cases and brief review of the literature. *Ann Vasc Surg* 2010;24:826.e13-7.
13. Bower TC, Nagorney DM, Toomey BJ, et al. Vena cava replacement for malignant disease: is there a role? *Ann Vasc Surg* 1993;7:51-62.
14. Berselli M, Sperti C, Ballotta E, Beltrame V, Pedrazzoli S. Pancreaticoduodenectomy with unusual artery reconstruction in a patient with celiac axis occlusion: report of a case. *Updates Surg* 2010;62(2):117-20.
15. Bianchi C, Ballard JL, Bergan JH, Killeen JD. Vascular reconstruction and major resection for malignancy. *Arch Surg* 1999;134:851-5.
16. Di Perna CA, Bowditch ME, Weaver FA, et al. Concomitant vascular procedures for malignancies with vascular invasion. *Arch Surg* 2002;137:901-6.
17. El-Galley R. Surgical management of renal tumors. *Radiol Clin N Am* 2003;41:1053-65.
18. Bissada NK, Yakout HH, Babanouri A, et al. Long-term experience with management of renal cell carcinoma involving the inferior vena cava. *Urology* 2003;61:89-92.
19. Chiche L, Dousset B, Kieffer E, Chapuis Y. Adrenocortical carcinoma extending into the inferior vena cava: presentation of a 15-patient series and review of the literature. *Surgery* 2006;139:15-27.

## Vascular surgeries in tumor invasion of the retroperitoneum with infiltration of large blood vessels

Radmil Marić<sup>1,3</sup>, Djordje Radak<sup>2</sup>, Sanja Marić<sup>1,3</sup>, Drazen Erić<sup>1,3</sup>, Veljko Marić<sup>1,3</sup>, Nenad Lalović<sup>1,3</sup>, Helena Marić<sup>1,3</sup>, Mirjana Ćuk<sup>1,3</sup>, Vjeran Saratlić<sup>1,3</sup>, Rade Miletić<sup>1,3</sup>, Dalibor Potpara<sup>1,3</sup>, Velibor Simetić<sup>1</sup>, Zoran Ivković<sup>1</sup>, Siniša Ristić<sup>3</sup>

<sup>1</sup>University Hospital Foča, Foča, the Republic of Srpska, Bosnia and Herzegovina

<sup>2</sup>Institute for Cardiovascular Diseases "Dedinje", Belgrade, Republic of Serbia

<sup>3</sup>Faculty of Medicine Foča, Foča, the Republic of Srpska, Bosnia and Herzegovina

**Introduction.** Despite the recognized success of vascular reconstructions, especially the large abdominal and thoracic blood vessels, many surgeons still do not consider tumor invasion of vascular structures as a relative contraindication for tumor removal. The aim of the work is to show that retroperitoneal tumors, which are in collision with the large blood vessels, have acceptable preoperative morbidity and mortality in early postoperative follow-up and satisfactory received results.

**Methods.** The work represents a prospective study which involves 46 patients (31 males and 15 females) aged between 29 and 84 (average age 58), who needed an extra vascular resection and reconstruction during a resectional oncological surgery of different tumors of retroperitoneum with vascular invasion. The chief results of measurement in the study were early (<30 days) morbidity and mortality, late (>30 days) vascular morbidity and mortality, primary permeability of vascular reconstruction and survival.

**Results.** Resection of inferior vena cava with PTFE graft reconstruction was performed in 4 patients, resection of the aorta with graft reconstruction was performed in 2 patients. Reconstruction of vena porta was performed during resection of pancreas neoplasm and liver neoplasm in 3 patients. Resection and reconstruction of superior mesenteric artery was performed in 2 patients, common iliac artery in 2 patients and common iliac vein in 3 patients. Lienal, femoral, and inferior mesenteric artery were reconstructed in 3 patients. Mortality within 30 days was 8.7% (4 patients). General morbidity within 30 days was 17.39%, while early vascular morbidity involves bleeding in arterial and vein anastomosis in 2 patients and early thrombosis of vascular graft in 2 patients. Primary permeability of vascular reconstruction in 12 months was 80% and survival was 56.5%. During the follow-up period, 26 patients were alive without recurrence. Cumulative survival rate was 64.3% and 48.2% in one and three years.

**Conclusion.** Simultaneous reconstructive vascular procedures allow resection of tumors involving vascular structures with acceptable early and late morbidity and mortality.

**Keywords:** retroperitoneal tumor, tumor invasion, blood vessels, vascular reconstruction