

*Erratum*

**Uspješno zatvaranje oroantralne komunikacije  
modifikovanom operacijom Caldwell - Lüc**

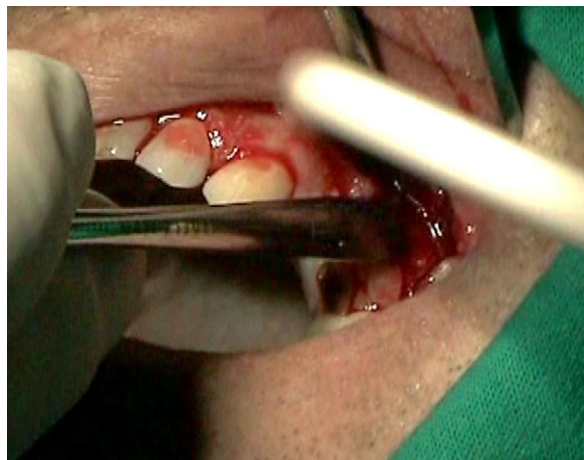
Bojan Kujundžić<sup>1</sup>, Ranko Golijanin<sup>1</sup>, Veljko Marić<sup>1,2</sup>, Helena Marić<sup>2</sup>, Lado Davidović<sup>1</sup>

<sup>1</sup>Katedra za oralnu hirurgiju, Medicinski fakultet Foča, Univerzitet u Istočnom Sarajevu, Foča, Republika Srpska, Bosna i Hercegovina

<sup>2</sup>Hirurška klinika, Klinike i bolničke službe Foča, Klinički centar Istočno Sarajevo, Republika Srpska, Bosna i Hercegovina

**Biomedicinska istraživanja 2011; 2(1):45-50**

U pripremi za štampu ovog rada stavljena je pogrešna slika na mestu slike 1. U *on-line* verziji časopisa ova je greška ispravljena, a ovde objavljujemo sliku 1 autora rada.



**Slika1.** Podizanje mukoperiostalnog reznja

Izvinjavamo se autorima i čitaocima zbog učinjene greške.

Uredništvo