

Originalni rad

Kutana vaskularizacija hipotenara kao osnova za podizanje fasciokutanih režnjeva

Dražan Erić¹, Milan Milisavljević¹, Milomir Ninković², Siniša Kojić³

¹Medicinski fakultet Foča, Univerzitet u Istočnom Sarajevu, Foča, Bosna i Hercegovina

²Klinika za plastičnu, rekonstruktivnu hirurgiju, hirurgiju šake i opekotine, Akademska Bolnica Bogenhausen, Tehnički Univerzitet Minhen, Njemačka

³Bolnica ST Medica, Beograd, Srbija

Kratak sadržaj

Uvod. Koža hipotenara je ishranjena perforantnim kutanim granama koje prolaze kroz mišić, fasciju i palmarnu aponeurozu. Cilj ovoga rada je bilo određivanje anatomskih karakteristika vaskularne kutane teritorije hipotenara, a kao osnova za podizanje režnjeva u cilju rekonstrukcije defekata na šaci.

Metode. Mikromorfološka i morfometrijska istraživanja izvršena su na 30 šaka kadavera oba pola bez patoloških promjena na krvnim sudovima šake. Krvne sudove 10 šaka selektivno smo injicirali 10% rastopljenim tuš želatinom u dvije boje. Ubrizgavanjem metil metakrilata u arterijski sistem 20 šaka i korozijom u 40% rastvoru KOH, dobili smo plastične odljevke arterijske mreže koji su nam bili osnova za sva mjerenja i prostorne analize u našem istraživanju.

Rezultati. Stablo ulnarne arterije daje 3-6 kutanih grana, prosječno $4,1 \pm 1,07$, a njihov dijametar se kretao od 0,40 do 0,85 mm. A. palmaris digiti minimi ulnaris daje 5 do 9 kutanih grana, prosječno 7,6. Njihov dijametar se kretao od 0,35 do 0,70 mm. Površinska grana r. palmaris profundusa a. ulnaris daje grančice koje vaskularizuju kožu hipotenara, a koje dopijevaju do kože kroz m. abductor digiti minimi i m. flexor digiti minimi brevis. Ona daje od 2 do 5 perforatora za kožu proksimalne polovine hipotenara, prosječno 3,70. Njihov dijametar se kretao od 0,25 do 0,70 mm. Kutane grane arcus palmaris superficialisa su dopijevale ili kroz palmarnu aponeurozu ili uz njen ularni rub da bi vaskularizovale radijalni rub hipotenarne eminencije.

Zaključak. Koža hipotenara je ishranjena perforantnim kutanim granama stabla a. ulnaris, a. palmaris digiti minimi ulnaris, r. palmaris profundus a. ulnaris i arcus palmaris superficialisa. Kutane grane ovih arterija uspostavljaju anastomoze na svim nivoima.

Ključne riječi: hipotentar, vaskularizacija, fasciokutani režnjevi

Adresa autora:

Asist. dr Dražan Erić
Medicinski fakultet Foča, Univerzitet u Istočnom Sarajevu
Studentska 5, 73300 Foča
drazan_eric@spinter.net

Uvod

Koža dlana je tanka, meka i pokretljiva u predjelu uzvišenja palca (thenar) i malog prsta (hypothenar), a debela, tvrda i nepokretna u dijelovima gdje je izložena pritisku. Prisutno je gusto potkožno vezivno tkivo koje spaja kožu sa fascijom. Ono obrazuje mnogobrojne šupljine koje ispunjava masno tkivo [1].

Koža hipotenara je najvećim dijelom vaskularizovana sa direktnim kutanim i fasciokutanom sistemom perforatora, koji dopijevaju kroz fasciju eminencije hipotenaris, a manjim dijelom putem muskulokutanih perforatora. Muskulokutani perforatori dopijevaju do kože kroz m. abductor digiti minimi i m. flexor digiti minimi brevis. Oni su grane r. palmaris profundusa a. ulnaris [2-4].

Dobro poznavanje anatomije kutanih krvnih sudova hipotenara svodi mogućnost greške pri odizanju fasciokutanih režnjeva na najmanju moguću mjeru. U rekonstrukciji mekotkivnih defekata palmarne strane malog prsta, kao i ulnarne strane šake koriste se reverzni fasciokutani režnjevi bazirani na perforatoru a. palmaris digiti minimi ulnaris [3-6].

Cilj ovoga rada je da korišćenjem korozivne metode, metode injiciranja arterijskog sistema tuš-želatinom i mikrohkirurškom disekcijom doprinesemo novim saznanjima o anatomskim karakteristikama kutane vaskularizacije hipotenara, s obzirom da fasciokutani pleksus krvnog snabdijevanja hipotenara nije detaljno istražen.

U okviru istraživanja posebnu pažnju smo posvetili sljedećim ciljevima:

- precizno registrovanje morfoloških i topografskih karakteristika krvnih sudova hipotenara,
- sistematizacija anastomoza između pojedinih perforantnih grana arterijskih stabala,
- određivanje morfometrijskih karakteristika pojedinih perforantnih grana,
- markiranje perforantnih grana, kao potencijalnih vaskularnih peteljki perforator režnjeva.

Metode rada

Morfometrijska istraživanja izvršena su na 30 šaka kadavera oba pola (18 muških i 12 ženskih), starosti od 33-78 godina, prosječno 58,6 godina, na 13 desnih i 17 lijevih šaka, bez patoloških promjena na krvnim sudovima šake. Krvne sudove 10 šaka selektivno smo injicirali 10% rastopljenim tuš želatinom u dvije boje. Ubrizgavanjem metil metakrilata u arterijski sistem 20 (11 muških i 9 ženskih; 8 desnih i 12 lijevih) šaka i korozijom u 40% rastvoru KOH dobili smo plastične odljevke arterijske mreže.

Korozioni preparati su nam omogućili precizno prostorno analiziranje grananja arterija i perforantnih su-

dova. Po završenoj maceraciji preparata dijametar arterijskih stabala, grana i pojedinih perforatora odredili smo okular mikrometrom pod stereomikroskopom Leica MZ6 (uvećanje 6x) i evidentirali. Poslije ucrtavanja vaskularne mreže svakog korozionog preparata u pripremljenu šemu krvnih sudova hipotenara i fotografisanja sa Canon Power Shot S45 digitalnim fotoaparatom svih detalja, sve anastomoze smo evidentirali kako između pojedinih perforantnih grana jednog arterijskog stabla, tako i između perforantnih grana dva arterijska stabla.

Rezultati

Koža hipotenara je ishranjena perforantnim krvnim sudovima koji dolaze kroz mišiće, fasciju i palmarnu aponeurozu. Ove grane polaze od stabla a. ulnaris, a. palmaris digiti minimi ulnaris, površinske grane r. palmaris profundus a. ulnaris i arcus palmaris superficialisa (Tabela 1).

Tabela 1. Arterije koje vaskularizuju kožu hipotenara

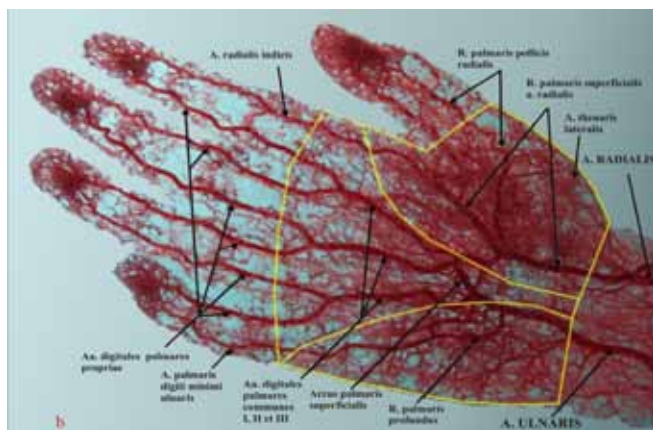
Arterije od kojih polaze kutane grane dlana	Broj kutanih grana (min – max)	X±SD
a. palmaris digiti minimi ulnaris	5-9	7,60±1,32
stablo a. ulnaris	3-6	4,10±1,07
površinska grana r. palmaris profundusa a. ulnaris	2-5	3,70±1,08

Stablo ulnarne arterije daje 3-6, prosječno 4,1 kutanih grana koje su se odvajale sa medijalne strane. Njihov dijametar se kretao od 0,40 do 0,85 mm, prosječno 0,58 (Tabela 2).

Tabela 2. Mjerne karakteristike kutanih arterija hipotenara

Kutane arterije dlana	min-max vrijednosti (dijametri u mm)	X±SD
kutane grane stabla a. ulnaris	0,40 – 0,85	0,58±0,09
kutane grane a. palmaris digiti minimi ulnaris	0,35 – 0,70	0,49±0,07
kutane grane površinske grane r. palmaris profundusa a. ulnaris	0,25 – 0,70	0,42±0,08

A. palmaris digiti minimi ulnaris daje od 5 do 9 kutanih grana, prosječno 7,6. One se uglavnom odvajaju od ulnarne strane arterije, idu poprečno i obično prolaze ispod digitalnih nerava koji su grane n. ulnarisa. Dijametar se kretao od 0,35 do 0,70 mm, prosječno 0,49. Ove arterije prolaze sa duboke strane fascije hipotenara (fasciokutani perforatori), a nekoliko njih se nalazi unutar same fascije gdje bogato anastomoziraju.



Slika 1. Kutana vaskularizacija palmarne strane šake

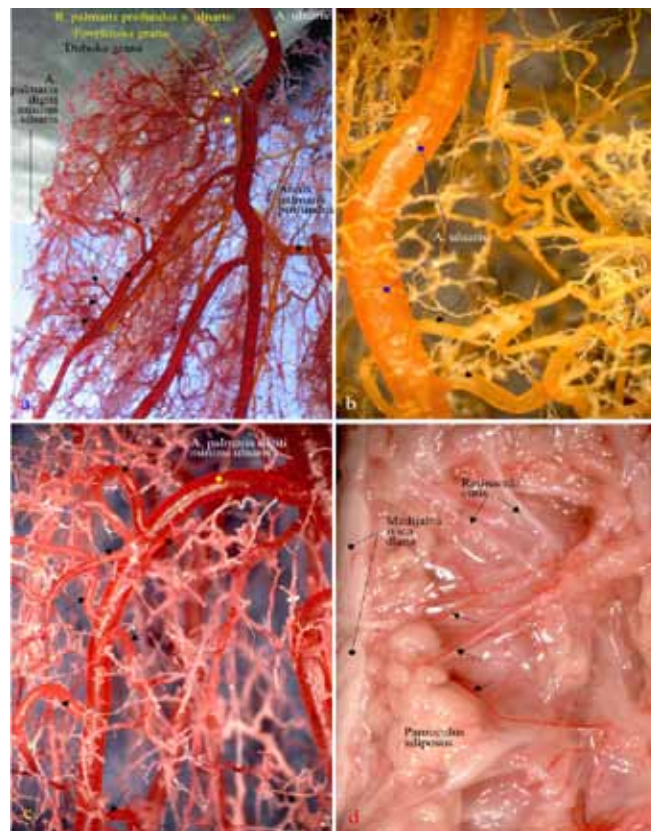
Područje kože hipotenara, koje ishranjuje ove kutane grane, se nalazi iznad distalne polovine m. abductor digiti minimi i m. flexor digiti minimi brevis-a (Slika1,2). Oni predstavljaju potencijalne vaskularne peteljke za fasciokutane perforator režnjeve, a lokalizacija i veličina defekta će odrediti koji ćemo perforator koristiti. Najdistalniji perforator je idealan zbog veličine kožne teritorije koju možemo uključiti u cilju rekonstrukcije mekotkivnih defekata palmarne strane malog prsta ili ulnarnog ruba šake.

Površinska grana r. palmaris profundusa a. ulnaris daje grančice koje vaskularizuju kožu hipotenara, a koje dopijevaju do kože kroz m. abductor digiti minimi i m. flexor digiti minimi brevis. Ona daje od 2 do 5 perforatora (muskulokutani perforatori) za kožu proksimalne polovine hipotenara, prosječno 3,70 (Slika 3). Njihov dijametar se kretao od 0,25 do 0,70 mm, prosječno 0,42 (Tabela 2).

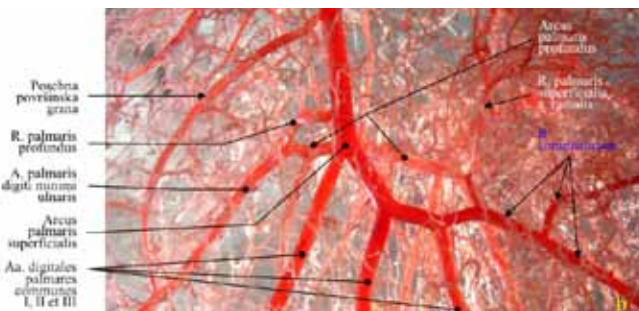
Kutane grane arcus palmaris superficialis-a su dospjevale ili kroz palmarnu aponeurozu ili uz njen ulnarni rub da bi vaskularizovale radijalni rub hipotenarne eminencije.

Anastomoze kutanih grana hypothenara povezuju stablo a. ulnaris, a. palmaris digiti minimi ulnaris, površinske grane r. palmaris profundus-a a. ulnaris. U fasciji hypothenara se formiraju bogate anastomoze ovih krvnih sudova.

Kod 70% šaka površinska grana r. palmaris profundusa je anastomozirala sa a. palmaris digiti minimi ul-



Slika 2. A. palmaris digiti minimi i njene kutane grane



Slika 3. Površinska grana r. palmaris profundusa i njene kutane grane

naris. Zahvaljujući ovim anastomozama možemo podići reverzni fasciokutani režanj, ali i perforator režanj koji bi uključivao kožnu komponentu cjelokupnog hipotenara. Kod 50% šaka a. palmaris digiti minimi ulnaris je anastomozirala sa a. digitalis palmaris communis III. Površinska grana r. palmaris profundusa a. ulnaris anastomozirala je u 30% slučajeva sa arcus palmaris profundusom.

Diskusija

Kutane arterije eminentiae hypothenaris koje potiču od grana a. ulnaris su duge, fine i nisu brojne [1]. Koža iznad hipotenarnih mišića ishranjena je dijelom od muskulokutanih perforatora koja dolazi kroz m. abductor digiti minimi i m. flexor digiti minimi brevis, a grane su r. palmaris profundusa a. ulnaris [2,7]. Kinoshita i sar. [8] i Omokawa i sar. [7] navode broj perforantnih grana za vaskularizaciju kože hipotenara bez opisa njihovog porijekla.

U našem istraživanju a. palmaris digiti minimi ulnaris daje od 5 do 9 kutanih grana, prosječno 7,6. Njihov dijametar se kretao od 0,35 do 0,70 mm. Kinoshita i sar. [3] navode da a. palmaris digiti minimi ulnaris daje 7 do 10 kutanih grana, dok Omokawa i sar. [4] navode 2 do 6 grana. Ovi autori navode da područje kože koje ishranjuju ove grane se nalazi iznad distalne m. abductor digiti minimi i m. flexor digiti minimi brevis-a. Uchida i sar. [6] opisuju ulnarni palmarni digitalni perforator režanj baziran na jednom od kutanih krvnih sudova ove arterije u cilju rekonstrukcije palmarne strane prstiju i ulnarnog ruba šake.

Naše istraživanje je pokazalo da površinska grana r. palmaris profundusa a. ulnaris daje 2 do 5 muskulokutanih perforatora koje vaskularizuju kožu hipotenara, a dospijevaju do kože kroz m. abductor digiti minimi i m. flexor digiti minimi brevis. Njihov dijametar se kretao od 0,25 do 0,70 mm. Chase i Hentz [2] su opisali muskulokutani režanj baziran na r. palmaris profundusa a. ulnaris u cilju rekonstrukcije mekotkivnog defekta palca, ali i rekonstrukcije opozicije palca. Hwang i sar. [9] opisuju na 18 kadaveričnih šaka hipotenarni režanj baziran na kutanom perforatoru ulnarne arterije.

Novelino i sar. [5] na 11 kadaveričnih šaka opisuju reverzni fasciokutani režanj baziran na a. palmaris digiti minimi ulnaris u cilju rekonstrukcije defekata

palmarne strane malog prsta. U nama dostupnoj literaturi, mali broj autora istražuje anastomoze krvnih sudova hipotenara. Uglavnom njihova ispitivanja se odnose na vaskularizaciju kože hipotenara, ali ne ukazuju precizno na mogućnost veza vaskularnih teritorija muskulokutanih i fasciokutanih perforatora hipotenara [3,4,7,8,10,11].

Zaključak

Koža hipotenara je ishranjena perforantnim kutanim granama stabla a. ulnaris, a. palmaris digiti minimi ulnaris, r. palmaris profundus a. ulnaris i arcus palmaris superficialisa. Direktno kutane grane stabla ulnarne arterije, kao i arcus palmaris superficialis-a nemaju veći značaj u dizajniranju fasciokutanih reznjeva s obzirom na njihovu dužinu.

Površinska grana r. palmaris profundusa a. ulnaris daje 3 do 5 značajnih muskulokutanih perforatora, koji anastomoziraju u fasciji eminentiae hypothenaris sa fasciokutanim perforatorima a. palmaris digiti minimi ulnaris, što omogućuje podizanje fasciokutanih perforator reznjeva koji u svom sastavu mogu sadržavati kožu cijelog hipotenara.

A. palmaris digiti minimi ulnaris daje od 5 do 9 kutanih grana. Ovi krvni sudovi prolaze sa duboke strane fascije hipotenara (fasciokutani perforatori), a nekoliko njih se nalazi unutar same fascije gdje bogato anastomoziraju. Svi oni predstavljaju potencijalne vaskularne peteljke za fasciokutane perforator reznjeve. Najdistalniji perforator je idealan zbog veličine kožne teritorije, koju možemo uključiti u cilju rekonstrukcije mekotkivnih defekata palmarne strane malog prsta ili ulnarnog ruba šake.

Literatura

1. Salomon M. Arteries of the skin. New York: Churchill Livingstone Ed; 1988. p. 32-34.
2. Chase RA, Hentz VR. A dynamic myocutaneous flap for hand reconstruction. *J Hand Surg* 1980;5A:594-99.
3. Omokawa S, Yajima H, Fukui A, Tamai S. A reverse ulnar hypothenar flap for finger reconstruction. *Plast Reconstr Surg* 2000;106(4):828-33.
4. Kojima T, Endo T, Fukumoto K. Reverse vascular pedicle hypothenar island flap. *Handchirurgie Mikrochir Plast Chir* 1990;22(3):137-44.
5. Novelino F, Goncalves J, de l'Aulnoit SH, Schoofs M. The fasciocutaneous hypothenar flap: preliminary anatomical and clinical study. *Ann Chir Plast Esthet* 2002;47(1):9-11.
6. Uchida R, Matsumura H, Imai R, Tanaka K, Watanabe K. Anatomical study of the perforators from the ulnar palmar digital artery of the little finger and clinical uses of digital artery perforator flaps. *Scand J Plast Reconstr Surg Hand Surg* 2009;43(2):90-93.
7. Omokawa S, Ryu J, Tang JB, Han JS. Anatomical basis for a fasciocutaneous flap from hypothenar eminence of the hand. *British J Plast Surg* 1996;49(8): 559-63.
8. Kinoshita Y, Kojima T, Hirase Y et al. Subcutaneous pedicle hypothenar island flap. *Ann Plast Surg* 1991;27:519-26.
9. Hwang K, Han JY, Chung IH. Hypothenar flap based on a cutaneous perforator branch of the ulnar artery: an anatomic study. *J Reconstr Microsurg* 2005;21(5): 297-01.
10. Cormack GC, Lamberty BGH. Fasciocutaneous vessels in the upper arm application to the design of new fasciocutaneous flaps. *Plast Reconstr Surgery* 1984;74:244-50.
11. Coleman SS, Anson BJ. Arterial patterns in the hand based upon a study of 650 specimens. *Surg Gynecol Obstet* 1961;113:409-24.

Vascularization of the hypotenar's skin as the basis for raising the fasciocutaneous flaps

Dražan Erić¹, Milan Milisavljević¹, Milomir Ninković², Siniša Kojić³

¹Faculty of Medicine Foča, University of East Sarajevo, Foča, Bosnia and Herzegovina

²Department of Plastic, Reconstructive, Hand, and Burn Surgery, Academic Hospital Munich Bogenhausen, Technical University Munich, Germany

³ST Medica Hospital, Belgrade, Serbia

Introduction. The hypotenar's skin is nourished by perforant cutaneous branches which pass across muscle, fascia and palmar aponeurosis. The aim of this work was determination of anatomic characteristics of vascular cutaneous territory of hypotenars as the basis for raising the flaps for the purpose of reconstruction of the defects on the hand.

Methods. Micro morphological and morphometric researches have been done on 30 hands of cadavers of both sexes without pathological changes on the blood vessels of the hand. We selectively injected 10% dissolved douche gelatin in two colors into blood vessels of 10 hands. By injecting methyl-metacrylate into the arterial system of 20 hands and by corrosion in 40% solution KOH, we got plastic castings of the arterial network that we have used as the basis for all measures and space analyses in our research.

Results. The trunk of the ulnar artery gives 3-6 cutaneous branches, average 4.1 ± 1.07 , and their diameter was about 0.40 to 0.85 mm. Ulnar palmar digital artery of the little finger gives 5 to 9 cutaneous branches, average 7.6. Their diameter was from 0.35 to 0.70 mm. Superficial branch of deep palmar branch of the ulnar artery gives sprigs that vascularize the hypotenar's skin, and they reach the skin through abductor digiti minimi muscle and flexor digiti minimi brevis muscle. That one gives from 2 to 5 perforators for the skin of approximately half of the hypotenars, on average 3.70. Their diameter was from 0.25 to 0.70 mm. Cutaneous branches of the superficial palmar arch were reaching either through palmar aponeurosis or by its ulnar border in order to vascularize the radial border of the hypotenar eminence.

Conclusion. Hypotenar's skin is nourished by perforant cutaneous of ulnar artery trunk branches, ulnar palmar digital artery of the little finger, deep palmar branch of the ulnar artery and superficial palmar arch. Cutaneous branches of these arteries establish anastomoses at all levels.

Key words: hypotenar, vascularization, fasciocutaneous flaps